

Документ подписан простой электронной подписью
Информация о владельце:
ФИО: Стегний Кирилл Владимирович
Должность: И.о. ректора
Дата подписания: 16.04.2026 09:32:09
Уникальный программный идентификатор:
d59234ba928aea5c04c54eb9013a767220b6b2ae

Федеральное государственное бюджетное образовательное учреждение
высшего образования
«Тихоокеанский государственный медицинский университет»
Министерства здравоохранения Российской Федерации

«УТВЕРЖДАЮ»

Директор института стоматологии



/Первов Ю.Ю./

«16» июня 2025 г.

ФОНД ОЦЕНОЧНЫХ СРЕДСТВ

Б1.О.37 Клиническая терапевтическая стоматология основной образовательной программы высшего образования

Специальность	31.05.03 Стоматология
Уровень подготовки	Специалитет
Направленность подготовки	02 Здравоохранение (в сфере оказания медицинской помощи при стоматологических заболеваниях)
Форма обучения	Очная
Срок освоения ООП	5 лет
Институт/кафедра	Институт стоматологии

1. ВВОДНАЯ ЧАСТЬ

1.1. Фонд оценочных средств регламентирует формы, содержание, виды оценочных средств для текущего контроля, промежуточной аттестации и итоговой (государственной итоговой) аттестации, критерии оценивания дифференцированно по каждому виду оценочных средств.

1.3. Фонд оценочных средств определяет уровень формирования у обучающихся установленных в ФГОС ВО и определенных в основной образовательной программе высшего образования по специальности 31.05.03 Стоматология, направленности 02 Здравоохранение (в сфере оказания медицинской помощи при стоматологических заболеваниях) универсальных (УК) компетенций, общепрофессиональных (ОПК) и профессиональных (ПК) компетенций

https://tgmu.ru/sveden/files/riv/OOP_31.05.03_Stomatologiya_2025.pdf

2. ОСНОВНАЯ ЧАСТЬ

2.1. Виды контроля и аттестации, формы оценочных средств

№ п/п	Виды аттестации	Оценочные средства
		Форма
1	Текущая аттестация	Вопросы для собеседования
		Тестовые задания
		Ситуационные задачи
		Чек-листы (Приложение)
2	Промежуточная аттестация	Вопросы для собеседования
		Чек-листы (Приложение)

3. Содержание оценочных средств для текущей и промежуточной аттестации осуществляется преподавателем дисциплины

Контрольные вопросы к экзамену (зачету) по дисциплине (модулю)
Б1.О.37 Клиническая терапевтическая стоматология

Вид	Код	Текст компетенции / названия трудовой функции / названия трудового действия / текст элемента ситуационной задачи
С	31.05.03	Стоматология
К	ОПК-5	Способен проводить обследование пациента с целью установления диагноза при решении профессиональных задач
К	ОПК-6	Способен назначать, осуществлять контроль эффективности и безопасности немедикаментозного и медикаментозного лечения при решении профессиональных задач
К	ПК-1	Способность и готовность к осуществлению мероприятий, направленных на диагностику стоматологических заболеваний, в том числе с использованием методов цифрового здравоохранения
К	ПК-2	Способность к назначению и применению современных методов и/или цифровых технологий в лечении пациентов

		со стоматологическими заболеваниями с последующим контролем эффективности и безопасности
К	ПК-3	Способность к разработке, внедрению и повышению эффективности реабилитационных программ у пациентов со стоматологическими заболеваниями
Ф	A/01.7	Проведение обследования пациента с целью установления диагноза
Ф	A/02.7	Назначение, контроль эффективности и безопасности немедикаментозного и медикаментозного лечения
Ф	A/03.7	Разработка, реализация и контроль эффективности индивидуальных реабилитационных программ
И		ДАЙТЕ ОТВЕТЫ НА ВОПРОСЫ
Т		<ol style="list-style-type: none"> 1. План обследования пациентов с заболеваниями СОР. 2. Основные методы обследования пациентов с заболеваниями СОР. 3. Дополнительные методы обследования 4. Классификация заболеваний слизистой оболочки полости рта. 5. Клиника, диагностика, дифференциальная диагностика вирусных поражений слизистой оболочки полости рта и красной каймы губ. 6. Лечение острого и рецидивирующего герпетического стоматита. 7. Сифилис: этиология, пути передачи инфекции, стадии (периоды). 8. Первичный сифилис – клиника, диагностика дифференциальная диагностика; тактика врача-стоматолога при обнаружении проявлений в полости рта. 9. Вторичный сифилис – клиника, диагностика дифференциальная диагностика; тактика врача-стоматолога при обнаружении проявлений в полости рта. 10. Третичный сифилис – клиника, диагностика дифференциальная диагностика; тактика врача-стоматолога при обнаружении проявлений в полости рта. 11. Этиология, патогенез кандидоза полости рта. Клиника, диагностика, дифференциальная диагностика. 12. Лечение кандидоза полости рта. 13. Понятие об аллергической реакции; аллергенах; типах аллергических реакции. 14. Клиника, диагностика, дифференциальная диагностика аллергических реакции немедленного типа. Тактика врача-стоматолога. 15. Клиника, диагностика, дифференциальная диагностика аллергических реакции замедленного типа. Тактика врача-стоматолога. 16. Клиника, диагностика, дифференциальная диагностика, лечение многоформной экссудативной эритемы. 17. Клиника, диагностика, дифференциальная диагностика, лечение хронического рецидивирующего афтозного стоматита. 18. Проявления заболеваний желудочно-кишечного тракта в полости рта. Тактика врача-стоматолога.

	<p>19. Проявления заболеваний сердечно-сосудистой системы в полости рта. Тактика врача-стоматолога.</p> <p>20. Проявления заболеваний эндокринной системы в полости рта. Тактика врача-стоматолога.</p> <p>21. Проявления заболеваний крови и кроветворных органов в полости рта. Тактика врача-стоматолога.</p> <p>22. Проявления гиповитаминозов и авитаминозов в полости рта. Тактика врача-стоматолога.</p> <p>23. Первичные (истинные) и вторичные (симптоматические) кератозы СОПР.</p> <p>24. Лейкоплакия - этиология, клиника, диагностика, лечение.</p> <p>25. Красная волчанка - этиология, клиника, диагностика, лечение.</p> <p>26. Красный плоский лишай - этиология, клиника, диагностика, лечение.</p> <p>27. Клиника, диагностика, дифференциальная диагностика, лечение стомалгий (глоссалгий).</p> <p>28. Классификация предраков СОР. Клиника, диагностика, дифференциальная диагностика, патогистология, лечение факультативных предраков. Признаки озлокачествления, тактика стоматолога-терапевта при их обнаружении. Клиника, диагностика, дифференциальная диагностика, патогистология, лечение облигатных предраков. Признаки озлокачествления, тактика стоматолога-терапевта при их обнаружении.</p> <p>29. Доброкачественные опухоли, встречающиеся в полости рта: папиллома, фиброма, гемангиома, лимфангиома, эпюлид, эозинофильная гранулема, ретенционная киста. Клиника, диагностика, гистологическая картина. Тактика стоматолога-терапевта при обнаружении доброкачественной опухоли в полости рта.</p>
--	---

Критерии оценивания

«Отлично» - более 91% правильных ответов

«Хорошо» - 81-90% правильных ответов

«Удовлетворительно» - 71-80% правильных ответов

«Неудовлетворительно» - менее 71% правильных ответов

Тестовые задания по дисциплине (модулю)
Б1.О.37 Клиническая терапевтическая стоматология

Вид	Код	Текст компетенции / названия трудовой функции / названия трудового действия / текст элемента ситуационной задачи
С	31.05.03	Стоматология
К	ОПК-5	Способен проводить обследование пациента с целью установления диагноза при решении профессиональных задач
К	ОПК-6	Способен назначать, осуществлять контроль эффективности и безопасности немедикаментозного и медикаментозного лечения при решении профессиональных задач

К	ПК-1	Способность и готовность к осуществлению мероприятий, направленных на диагностику стоматологических заболеваний, в том числе с использованием методов цифрового здравоохранения
К	ПК-2	Способность к назначению и применению современных методов и/или цифровых технологий в лечении пациентов со стоматологическими заболеваниями с последующим контролем эффективности и безопасности
К	ПК-3	Способность к разработке, внедрению и повышению эффективности реабилитационных программ у пациентов со стоматологическими заболеваниями
Ф	А/01.7	Проведение обследования пациента с целью установления диагноза
Ф	А/02.7	Назначение, контроль эффективности и безопасности немедикаментозного и медикаментозного лечения
Ф	А/03.7	Разработка, реализация и контроль эффективности индивидуальных реабилитационных программ
И		ДАЙТЕ ОТВЕТЫ НА ВОПРОСЫ ТЕСТОВЫХ ЗАДАНИЙ 1 УРОВНЯ (ОДИН ПРАВИЛЬНЫЙ ОТВЕТ)
Т		<p>МЕСТНОЕ ЛЕЧЕНИЕ ЛЕЙКОПЛАКИИ ВКЛЮЧАЕТ</p> <ol style="list-style-type: none"> 1) коррекцию протезов 2) антисептическую обработку 3) применение эпителизирующих повязок 4) хирургическое иссечение участка поражения 5) применение стероидных мазей <p>СРЕДСТВА МЕСТНОГО ЛЕЧЕНИЯ КАНДИДОЗА</p> <ol style="list-style-type: none"> 1) мазь «Солкосерил» 2) мазь «Канестен» 3) оксолиновая мазь 4) флореналовая мазь 5) гидрокортизоновая мазь <p>ПОВЯЗКИ ДЛЯ МЕСТНОГО ЛЕЧЕНИЯ КОНТАКТНОЙ АЛЛЕРГИИ В ПОЛОСТИ РТА</p> <ol style="list-style-type: none"> 1) антисептики, десенсибилизирующие, эпителизирующие 2) противогрибковые, прижигающие 3) противовирусные 4) противомикробные 5) противовоспалительные <p>ПОВЯЗКИ НА ОЧАГИ ПОРАЖЕНИЯ ПРИ МНОГОФОРМНОЙ ЭКССУДАТИВНОЙ ЭРИТЕМЕ ПРОВОДЯТСЯ</p> <ol style="list-style-type: none"> 1) противогрибковыми препаратами 2) противовирусными препаратами 3) кортикостероидными мазями 4) прижигающими препаратами 5) антибиотиками <p>ЛЕЧЕНИЕ ХРОНИЧЕСКОГО РЕЦИДИВИРУЮЩЕГО АФТОЗНОГО СТОМАТИТА ПРОВОДИТСЯ</p>

ПОВЯЗКАМИ НА ОСНОВЕ

- 1) антибиотиков
- 2) противовирусных препаратов
- 3) противогрибковых препаратов
- 4) кератопластиков
- 5) прижигающих препаратов

ЛЕЧЕБНЫЕ ПОВЯЗКИ НА ОЧАГИ ПОРАЖЕНИЯ ПРИ КРАСНОМ ПЛОСКОМ ЛИШАЕ ПРОВОДЯТСЯ

- 1) противогрибковыми препаратами
- 2) противовирусными препаратами
- 3) кортикостероидными мазями
- 4) прижигающими препаратами
- 5) антибиотиками

ПРОФИЛАКТИЧЕСКИЕ МЕРОПРИЯТИЯ В ПЕРИОД РЕМИССИИ МНОГОФОРМНОЙ ЭКССУДАТИВНОЙ ЭРИТЕМЫ

- 1) регулярная иммунизация детей и взрослых
- 2) устранение очагов хронической инфекции
- 3) устранение аномалий прикуса
- 4) гирудотерапия
- 5) иглорефлексотерапия

ОБЩЕЕ ПРОФИЛАКТИЧЕСКОЕ МЕРОПРИЯТИЕ, ПРОВОДИМОЕ ПРИ ХРОНИЧЕСКОМ РЕЦИДИВИРУЮЩЕМ АФТОЗНОМ СТОМАТИТЕ

- 1) лечение заболеваний пищеварительной системы
- 2) лечение эндокринных заболеваний
- 3) лечение заболеваний сердечно-сосудистой системы
- 4) физиотерапия
- 5) психотропное лечение

ДЛЯ ПРОФИЛАКТИКИ РЕЦИДИВОВ ГЕРПЕСА С ЦЕЛЬЮ СПЕЦИФИЧЕСКОЙ ДЕСЕНСИБИЛИЗАЦИИ ПРИМЕНЯЕТСЯ

- 1) интерферон лейкоцитарный
- 2) культуральная инактивированная герпетическая вакцина
- 3) кислота аскорбиновая
- 4) гистаглобулин
- 5) стимуляция выработки эндогенного интерферона

ПРЕПАРАТ, ОБЛАДАЮЩИЙ ПРОТИВОВИРУСНОЙ АКТИВНОСТЬЮ:

- 1) нистатин
- 2) дибазол
- 3) трихопол
- 4) ацикловир
- 5) цифран

НЕОБХОДИМОЕ ИССЛЕДОВАНИЕ, ПОДТВЕРЖДАЮЩЕЕ ДИАГНОЗ КАНДИДОЗ:

- 1) рентгенологическое

		<p>2) бактериоскопическое 3) сиалографическое 4) цитологическое 5) иммунологическое</p> <p>ЛЕЧЕБНЫЕ МЕРОПРИЯТИЯ ПРИ КОНТАКТНОЙ АЛЛЕРГИИ НАПРАВЛЕННЫ НА: 1) устранение аллергена 2) десенсибилизацию организма 3) обезболивание 4) устранение очаговой инфекции</p> <p>ПРЕПАРАТЫ ДЛЯ МЕСТНОГО ЛЕЧЕНИЯ КОНТАКТНОЙ АЛЛЕРГИИ В ПОЛОСТИ РТА: 1) антисептики, десенсибилизирующие, эпителизирующие 2) противогрибковые, прижигающие 3) противовирусные 4) противомикробные</p> <p>ПРИ ОБСЛЕДОВАНИИ БОЛЬНОГО В ПЕРИОД РЕМИССИИ МНОГОФОРМНОЙ ЭКССУДАТИВНОЙ ЭРИТЕМЫ ПРОВОДЯТ: 1) кожно-аллергические пробы и гистаминовую пробу 2) реакцию лейкоцитоза 3) реакцию торможения миграции лейкоцитов 4) клинический анализ крови 5) анализ крови на сахар</p> <p>СРЕДСТВА ДЛЯ МЕСТНОГО ЛЕЧЕНИЯ ХРОНИЧЕСКОГО РЕЦИДИВИРУЮЩЕГО АФТОЗНОГО СТОМАТИТА: 1) стрептоцидовая мазь 2) ацикловир 3) кератопластик 4) бонафтоновая мазь 5) гидрокортизоновая мазь</p>
И		<p>ДАЙТЕ ОТВЕТЫ НА ВОПРОСЫ ТЕСТОВЫХ ЗАДАНИЙ 2 УРОВНЯ (НЕСКОЛЬКО ПРАВИЛЬНЫХ ОТВЕТОВ)</p>
Т		<p>ВТОРИЧНЫЕ ЭЛЕМЕНТЫ ПОРАЖЕНИЯ ПРИ ЗАБОЛЕВАНИЯХ СЛИЗИСТОЙ ОБОЛОЧКИ РТА И КРАСНОЙ КАЙМЫ ГУБ: 1) эрозия, трещина, рубец 2) чешуйка, язва, корка 3) бугорок, гнойничок, киста 4) эрозия, узелок, пузырь 5) пятно, афта, рубец 6) пятно, бугорок, афта</p> <p>КРАСНЫЙ ПЛОСКИЙ ЛИШАЙ ПРОЯВЛЯЕТСЯ НА СЛИЗИСТОЙ ОБОЛОЧКЕ РТА В ВИДЕ СЛЕДУЮЩИХ ФОРМ:</p>

	<p>1) атипичная, эрозивно-язвенная 2) гиперкератотическая, буллезная 3) экссудативная, трофическая 4) калькулёзная, буллезная 5) экссудативная, атрофическая 6) атипичная, пузырьковая</p> <p>ЛЕЙКОПЛАКИЯ ПРОЯВЛЯЕТСЯ НА СЛИЗИСТОЙ ОБОЛОЧКЕ РТА В ВИДЕ СЛЕДУЮЩИХ ФОРМ:</p> <p>1) плоская, веррукозная, эрозивно-язвенная 2) мягкая, Тапшейнера 3) плоская, гиперкератотическая 4) веррукозная, буллезная 5) мягкая, твердая 6) типичная, атипичная</p> <p>ПЕРВИЧНЫЕ ЭЛЕМЕНТЫ ПОРАЖЕНИЯ СЛИЗИСТОЙ ОБОЛОЧКИ ПОЛОСТИ РТА:</p> <p>1) пятно, волдырь, узел 2) бугорок, гнойничок, киста 3) рубец, пятно, вегетация 4) веррукозная, буллезная 5) волдырь, бугорок, рубец, корка 6) волдырь, эрозия, корка</p> <p>СИМПТОМЫ, ХАРАКТЕРНЫЕ ДЛЯ ХРОНИЧЕСКОГО РЕЦИДИВИРУЮЩЕГО АФТОЗНОГО СТОМАТИТА:</p> <p>1) афты округлой формы 2) афты, покрытые фибринозным налетом 3) множественные пузырьковые высыпания 4) разлитая эритема 5) вегетации на поверхности эрозий 6) папулы, сгруппированные в бляшки</p>
И	<p>ДАЙТЕ ОТВЕТЫ НА ВОПРОСЫ ТЕСТОВЫХ ЗАДАНИЙ 3 УРОВНЯ (ЗАДАНИЯ НА ОПРЕДЕЛЕНИЕ СООТВЕТСТВИЯ)</p>

Установите соответствие: укажите клинический признак для соответствующего диагноза

Клинический признак:

- 1) обильный творожистый налет на гиперемизированной слизистой оболочке рта
- 2) полиморфные высыпания на фоне эритемы
- 3) пузырьковые высыпания
- 4) афты, покрытые плотным фибринозным налетом
- 5) очаг в виде пленки серо-белого цвета
- 6) бляшки, расположенные на неизменной слизистой оболочки

Диагноз:

- А) острый псевдомембранозный кандидоз
- Б) многоформная экссудативная эритема
- В) хронический рецидивирующий герпетический стоматит
- Г) хронический рецидивирующий афтозный стоматит
- Д) плоская лейкоплакия
- Е) веррукозная лейкоплакия

Установите соответствие: укажите диагноз для соответствующего типа механического воздействия

Травма:

- 1) хроническая механическая
- 2) острая механическая
- 3) хроническая физическая
- 4) острая химическая
- 5) острая физическая
- 6) физическая (лучевая)

Диагноз:

- А) декубитальная язва
- Б) эксфолиация
- В) гальваноз
- Г) некроз слизистой оболочки
- Д) ожог слизистой оболочки
- Е) очаговый пленчатый радиомукозит

Установите соответствие: укажите клинический признак для соответствующей формы красного плоского лишая

Клинический признак:

- 1) папулы, сгруппированные в сетку кружев, расположенные на неизменной слизистой оболочке рта
- 2) бляшки, расположенные на фоне сетки Уикхема
- 3) эрозии, расположенные на фоне сетки Уикхема
- 4) пузыри, эрозии, расположенные на фоне сетки Уикхема
- 5) поражение верхней альвеолярной десны и верхней губы
- 6) папулы, сгруппированные в сетку кружев, расположенные на гиперемизированной и отечной слизистой оболочке рта

Форма красного плоского лишая:

- А) типичная
- Б) гиперкератотическая
- В) эрозивно-язвенная
- Г) буллезная

		<p>Д) атипичная Е) экссудативно-гиперемическая</p> <p>Установите соответствие: укажите клинический признак для соответствующей формы лейкоплакии Клинический признак:</p> <ol style="list-style-type: none"> 1) очаг в виде пленки серо-белого цвета, расположенный на неизменной слизистой оболочке рта 2) ограниченные бляшки, расположенные на неизменной слизистой оболочке рта 3) бородавчатые разрастания, расположенные в области травматизации слизистой оболочки 4) эрозии, язвы на фоне гиперкератотических бляшек 5) мелкие чешуйки на щеках и слизистой губ 6) зияющие выводные протоки мелких слюнных желез на твердом небе <p>Форма лейкоплакии:</p> <ol style="list-style-type: none"> А) плоская Б) веррукозная бляшечная В) веррукозная бородавчатая Г) эрозивно-язвенная Д) мягкая Е) Тапшейнера <p>Установите соответствие: укажите лечение для соответствующего диагноза Диагноз:</p> <ol style="list-style-type: none"> 1) хронический рецидивирующий герпетический стоматит 2) кандидозный стоматит 3) язвенно-некротический стоматит Венсана 4) красный плоский лишай 5) лучевое поражение 6) медикаментозный стоматит <p>Лечение:</p> <ol style="list-style-type: none"> А) противовирусное Б) противогрибковое В) антибактериальная Г) противовоспалительная Д) дезинтоксикационная Е) десенсибилизирующая
--	--	---

Критерии оценивания

«Отлично» - более 91% правильных ответов

«Хорошо» - 81-90% правильных ответов

«Удовлетворительно» - 71-80% правильных ответов

«Неудовлетворительно» - менее 71% правильных ответов


Типовые ситуационные задачи по дисциплине (модулю)

Б1.О.37 Клиническая терапевтическая стоматология

Ситуационная задача по дисциплине (модулю) № 1


Вид	Код	Текст компетенции / названия трудовой функции / названия трудового действия / текст элемента
-----	-----	--

		ситуационной задачи
С	31.05.03	Стоматология
К	ОПК-5	Способен проводить обследование пациента с целью установления диагноза при решении профессиональных задач
К	ОПК-6	Способен назначать, осуществлять контроль эффективности и безопасности немедикаментозного и медикаментозного лечения при решении профессиональных задач
К	ПК-1	Способность и готовность к осуществлению мероприятий, направленных на диагностику стоматологических заболеваний, в том числе с использованием методов цифрового здравоохранения
К	ПК-2	Способность к назначению и применению современных методов и/или цифровых технологий в лечении пациентов со стоматологическими заболеваниями с последующим контролем эффективности и безопасности
К	ПК-3	Способность к разработке, внедрению и повышению эффективности реабилитационных программ у пациентов со стоматологическими заболеваниями
Ф	А/01.7	Проведение обследования пациента с целью установления диагноза
Ф	А/02.7	Назначение, контроль эффективности и безопасности немедикаментозного и медикаментозного лечения
Ф	А/03.7	Разработка, реализация и контроль эффективности индивидуальных реабилитационных программ
И		ОЗНАКОМЬТЕСЬ С СИТУАЦИЕЙ И ДАЙТЕ РАЗВЕРНУТЫЕ ОТВЕТЫ НА ВОПРОСЫ
У		<p>Пациентка К. 52 года обратилась к стоматологу с жалобами на жжение в полости рта при приеме раздражающей пищи, чувство шероховатости, стянутости и необычный вид слизистой оболочки щек. Впервые обратила внимание на изменение около 2 лет назад, что по времени совпало с перенесенным стрессом.</p> <p>Сопутствующие заболевания: хронический энтероколит, хронический холецистит.</p> <p>При внешнем осмотре: кожные покровы без видимой патологии.</p> <p>При осмотре полости рта выявлены одиночные искусственные коронки, изготовленные из разнородных металлов. На фоне гиперемированной и отечной слизистой оболочек обеих щек в среднем и заднем отделах отмечаются участки измененного эпителия белесоватого цвета в виде кружева, не снимающиеся при поскабливании.</p>

		
В	1	Поставьте предварительный диагноз, обоснуйте его.
В	2	Назовите элементы поражения, патологические процессы в эпителии, характерные для данного заболевания.
В	3	Укажите причину и факторы, провоцирующие заболевание.
В	4	Проведите дифференциальную диагностику.
В	5	Составьте план лечения.

Оценочный лист
к ситуационной задаче по дисциплине (модулю) № 1

Вид	Код	Текст компетенции / названия трудовой функции / названия трудового действия / текст элемента ситуационной задачи
С	31.05.03	Стоматология
К	ОПК-5	Способен проводить обследование пациента с целью установления диагноза при решении профессиональных задач
К	ОПК-6	Способен назначать, осуществлять контроль эффективности и безопасности немедикаментозного и медикаментозного лечения при решении профессиональных задач
К	ПК-1	Способность и готовность к осуществлению мероприятий, направленных на диагностику стоматологических заболеваний, в том числе с использованием методов цифрового здравоохранения
К	ПК-2	Способность к назначению и применению современных методов и/или цифровых технологий в лечении пациентов со стоматологическими заболеваниями с последующим контролем эффективности и безопасности
К	ПК-3	Способность к разработке, внедрению и повышению эффективности реабилитационных программ у пациентов со стоматологическими заболеваниями
Ф	A/01.7	Проведение обследования пациента с целью установления диагноза
Ф	A/02.7	Назначение, контроль эффективности и безопасности немедикаментозного и медикаментозного лечения


Ф	A/03.7	Разработка, реализация и контроль эффективности индивидуальных реабилитационных программ
И		ОЗНАКОМЬТЕСЬ С СИТУАЦИЕЙ И ДАЙТЕ РАЗВЕРНУТЫЕ ОТВЕТЫ НА ВОПРОСЫ
У		<p>Пациентка К. 52 года обратилась к стоматологу с жалобами на жжение в полости рта при приеме раздражающей пищи, чувство шероховатости, стянутости и необычный вид слизистой оболочки щек. Впервые обратила внимание на изменение около 2 лет назад, что по времени совпало с перенесенным стрессом.</p> <p>Сопутствующие заболевания: хронический энтероколит, хронический холецистит.</p> <p>При внешнем осмотре: кожные покровы без видимой патологии.</p> <p>При осмотре полости рта выявлены одиночные искусственные коронки, изготовленные из разнородных металлов. На фоне гиперемированной и отечной слизистой оболочек обеих щек в среднем и заднем отделах отмечаются участки измененного эпителия белесоватого цвета в виде кружева, не снимающиеся при поскабливании.</p>
		
В	1	Поставьте предварительный диагноз, обоснуйте его.
Э		<ol style="list-style-type: none"> 1. Красный плоский лишай. Экссудативно-гиперемическая форма. <p>На основании:</p> <ol style="list-style-type: none"> 2. Жалоб пациента 3. Анамнеза (перенесенный стресс) 4. Сопутствующей патологии (хронический энтероколит, хронический холецистит) 5. Объективных данных (эпителий белесоватого цвета в виде кружева)
Р2	отлично	Студент должен указать все дескрипторы правильного ответа.

P1	Хорошо/удовлетворительно	Для оценки хорошо: Студент указывает только 3-4 дескриптора правильного ответа. Для оценки удовлетворительно: Студент отвечает на 1-2 дескриптора правильного ответа.
P0	неудовлетворительно	Студент не может назвать дескрипторы правильного ответа.
B	2	Назовите элементы поражения, патологические процессы в эпителии, характерные для данного заболевания.
Э	-	Элементы поражения: 1. Воспалительное пятно (или эритема) 2. Папула (или узелок) Патологические процессы: 3. Воспалительная инфильтрация собственной пластинки слизистой оболочки рта 4. Акантоз 5. Гиперкератоз 6. Вакуольная дистрофия
P2	отлично	Студент должен указать все дескрипторы правильного ответа.
P1	хорошо/удовлетворительно	Для оценки хорошо: Студент указывает 4-5 дескрипторов правильного ответа. Для оценки удовлетворительно: Студент должен указать 1-3 дескриптора правильного ответа.
P0	неудовлетворительно	Студент не указывает ни один из перечисленных
B	3	Укажите причину и факторы, провоцирующие заболевание.
Э		Причина: 1. Аутоиммунное заболевание Факторы: 2. Стресс 3. Патология ЖКТ: хронический энтероколит, хронический холецистит 4. Искусственные коронки, изготовленные из разнородных металлов
P2	отлично	Студент должен назвать все дескрипторы правильного ответа
P1	хорошо/удовлетворительно	Для оценки хорошо: Студент указывает на 3 дескриптора правильного ответа. Для оценки удовлетворительно: Студент указывает на 1-2 дескриптора правильного ответа.
P0	неудовлетворительно	Студент не указывает ни один дескриптор из вышеперечисленных.
B	4	Проведите дифференциальную диагностику.
Э		Дифференциальная диагностика: 1. Многоформная экссудативная эритема 2. Красная волчанка 3. Акантолитическая пузырчатка 4. Медикаментозный стоматит 5. Эрозивно-язвенная лейкоплакия

P2	отлично	Студент должен указать все дескрипторы правильного ответа
P1	хорошо/удовлетворительно	Для оценки хорошо: Студент указывает 3-4 дескриптора правильного ответа. Для оценки удовлетворительно: Студент должен указать 1-2 дескриптора правильного ответа.
P0	неудовлетворительно	Студент не указывает ни один из перечисленных.
B	5	Составьте план лечения.
Э		Общее лечение: 1. Преднизолон (после еды) из расчета 20 мг на 70 кг массы тела, через день, с уменьшением дозы на 5 мг каждые 3 дня приёма, 3 недели. 2. Делагил (или иммард) по 1 табл. 2 раза в день, во время или после еды, 1 мес. 3. Никотиновая кислота по 0,05 г 3 раза в день после еды, 1,5 мес. Местное лечение: 4. Местное обезболивание - орошение очагов поражения перед приемом пищи 10% Лидокаином в спреи. 5. Антисептическая обработка после приема пищи, например, 0,05% хлоргексидином, 5 дней. 6. Эпителизирующая терапия: Кератопластики, например метилурациловая (или солкосерилловая) мазь в виде аппликаций на очаги поражения 3-4 раза в день, до полного заживления.
P2	отлично	Студент должен указать все дескрипторы правильного ответа.
P1	хорошо/удовлетворительно	Для оценки хорошо: Студент указывает 4-5 дескрипторов правильного ответа. Для оценки удовлетворительно: Студент должен указать 1-3 дескриптора правильного ответа.
P0	неудовлетворительно	Студент не указывает ни один из перечисленных.


Ситуационная задача по дисциплине (модулю) № 2

Вид	Код	Текст компетенции / названия трудовой функции / названия трудового действия / текст элемента ситуационной задачи
С	31.05.03	Стоматология
К	ОПК-5	Способен проводить обследование пациента с целью установления диагноза при решении профессиональных задач
К	ОПК-6	Способен назначать, осуществлять контроль эффективности и безопасности немедикаментозного и медикаментозного лечения при решении профессиональных задач
К	ПК-1	Способность и готовность к осуществлению мероприятий, направленных на диагностику стоматологических заболеваний, в том числе с использованием методов цифрового здравоохранения
К	ПК-2	Способность к назначению и применению современных методов и/или цифровых технологий в лечении пациентов со

		стоматологическими заболеваниями с последующим контролем эффективности и безопасности
К	ПК-3	Способность к разработке, внедрению и повышению эффективности реабилитационных программ у пациентов со стоматологическими заболеваниями
Ф	A/01.7	Проведение обследования пациента с целью установления диагноза
Ф	A/02.7	Назначение, контроль эффективности и безопасности немедикаментозного и медикаментозного лечения
Ф	A/03.7	Разработка, реализация и контроль эффективности индивидуальных реабилитационных программ
И		ОЗНАКОМЬТЕСЬ С СИТУАЦИЕЙ И ДАЙТЕ РАЗВЕРНУТЫЕ ОТВЕТЫ НА ВОПРОСЫ
У		<p>Пациент В. 37 лет обратился к стоматологу с жалобами на отечность, жжение, зуд, умеренную болезненность верхней губы слева. Заболевание рецидивирует 2-3 раза в год. Общее состояние удовлетворительное. Регионарные лимфоузлы не пальпируются.</p> <p>При осмотре: на красной кайме верхней губы справа на границе с кожей периоральной области имеются пузырьки, отёк, гиперемия, на красной кайме нижней губы слева на границе с кожей периоральной области имеются эрозии с кровянистой корочкой, гиперемия.</p> 
В	1	Поставьте диагноз, обоснуйте его.
В	2	Проведите дифференциальную диагностику.
В	3	Укажите причину и факторы, провоцирующие заболевание.
В	4	Составьте план лечения.
В	5	Укажите принципы профилактики.

Оценочный лист
к ситуационной задаче по дисциплине (модулю) № 2

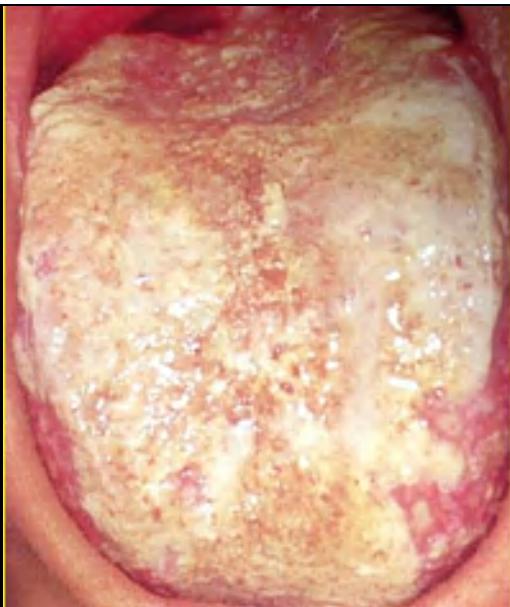
Вид	Код	Текст компетенции / названия трудовой функции / названия трудового действия / текст элемента ситуационной задачи
С	31.05.03	Стоматология
К	ОПК-5	Способен проводить обследование пациента с целью установления диагноза при решении профессиональных задач

К	ОПК-6	Способен назначать, осуществлять контроль эффективности и безопасности немедикаментозного и медикаментозного лечения при решении профессиональных задач
К	ПК-1	Способность и готовность к осуществлению мероприятий, направленных на диагностику стоматологических заболеваний, в том числе с использованием методов цифрового здравоохранения
К	ПК-2	Способность к назначению и применению современных методов и/или цифровых технологий в лечении пациентов со стоматологическими заболеваниями с последующим контролем эффективности и безопасности
К	ПК-3	Способность к разработке, внедрению и повышению эффективности реабилитационных программ у пациентов со стоматологическими заболеваниями
Ф	A/01.7	Проведение обследования пациента с целью установления диагноза
Ф	A/02.7	Назначение, контроль эффективности и безопасности немедикаментозного и медикаментозного лечения
Ф	A/03.7	Разработка, реализация и контроль эффективности индивидуальных реабилитационных программ
И		ОЗНАКОМЬТЕСЬ С СИТУАЦИЕЙ И ДАЙТЕ РАЗВЕРНУТЫЕ ОТВЕТЫ НА ВОПРОСЫ
У		<p>Пациент В. 37 лет обратился к стоматологу с жалобами на отечность, жжение, зуд, умеренную болезненность верхней губы слева. Заболевание рецидивирует 2-3 раза в год. Общее состояние удовлетворительное. Регионарные лимфоузлы не пальпируются.</p> <p>При осмотре: на красной кайме верхней губы справа на границе с кожей периоральной области имеются пузырьки, отёк, гиперемия, на красной кайме нижней губы слева на границе с кожей периоральной области имеются эрозии с кровавистой корочкой, гиперемия.</p> 
В	1	Поставьте диагноз, обоснуйте его.
Э		<ol style="list-style-type: none"> 1. Хронический рецидивирующий герпетический стоматит. На основании: 2. Жалоб пациента 3. Анамнеза (рецидивирует 2-3 раза в год)

		4. Объективных данных (элемент поражения пузырьки, корочки)
P2	отлично	Студент должен указать все дескрипторы правильного ответа.
P1	Хорошо/удовлетворительно	Для оценки хорошо: Студент указывает только 3 дескриптора правильного ответа. Для оценки удовлетворительно: Студент отвечает на 1-2 дескриптора правильного ответа.
P0	неудовлетворительно	Студент не может назвать дескрипторы правильного ответа.
B	2	Проведите дифференциальную диагностику.
Э	-	1. Многоформная экссудативная эритема (сезонность, полиморфизм элементов). 2. Аллергический хейлит (прием лекарственных препаратов, протезы пластмассовые, губная помада). 3. Актинический хейлит (анамнез, сезонность). 4. Опоясывающий лишай (иррадиирующие боли по ходу ветвей тройничного нерва, высыпания по ходу ветвей нервов с одной стороны). 5. Вульгарная пузырчатка (крупные эрозии, клетки Тцанка).
P2	отлично	Студент должен указать все дескрипторы правильного ответа.
P1	хорошо/удовлетворительно	Для оценки хорошо: Студент указывает 4 дескриптора правильного ответа. Для оценки удовлетворительно: Студент должен указать 1-3 дескриптора правильного ответа.
P0	неудовлетворительно	Студент не указывает ни один из перечисленных
B	3	Укажите причину и факторы, провоцирующие заболевание.
Э		Причина: 1. Вирус простого герпеса человека 1 типа (ВПГ 1) Факторы: 2. Переохлаждения. 3. Травмы слизистой оболочки и кожи. 4. Нервно-психическое и физическое перенапряжение и переутомление. 5. Употребление алкоголя. 6. Менструация. 7. Ультрафиолетовое облучение. 8. Прием медикаментов. 9. Акклиматизация. 10. Острые заболевания или обострение хронических.
P2	отлично	Студент должен назвать все дескрипторы правильного ответа
P1	хорошо/удовлетворительно	Для оценки хорошо: Студент указывает на 7-9 дескрипторов правильного ответа. Для оценки удовлетворительно: Студент указывает на 3-6 дескрипторов правильного ответа.
P0	неудовлетворительно	Студент указывает менее 3 дескрипторов из вышеперечисленных или не называет дескрипторы правильного ответа.
B	4	Составьте план лечения.
Э		Общая терапия: 1. Противовирусная терапия (ацикловир по 400 мг 3 раза в день 5-10 дней)

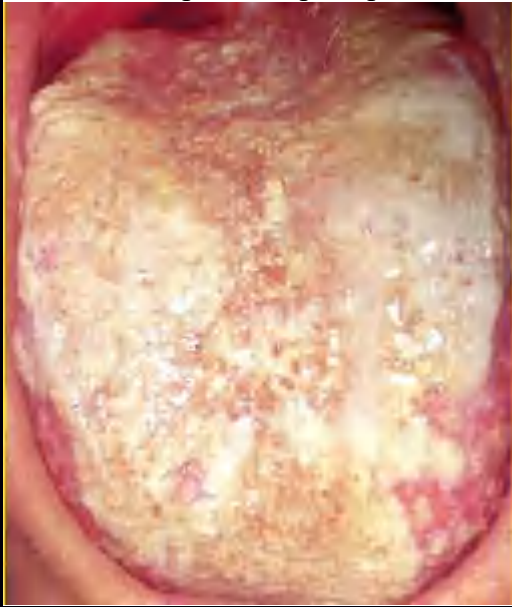
		<p>2. Противовоспалительная терапия (салицилат натрия 0,5 г 4 раз в день 5-10 дней)</p> <p>3. Витаминотерапия (комплексные витаминные препараты, витамин С до 2 г в день)</p> <p>4. Десенсибилизирующая терапия (супрастин, диазолин, тавегил)</p> <p>5. Неспецифическая иммунотерапия (кипферон, виферон 1500 МЕ в виде ректальных свечей каждые 12 часов 10 дней)</p> <p>Местная терапия:</p> <p>6. Обезболивание - 0,5-1% растворы и гели лидокаина, тримекаина в виде ротовых ванночек в течение 5 минут и аппликаций</p> <p>7. Антисептическая обработка</p> <p>- наложение стерильных салфеток, смоченных растворами протеолитических ферментов (0,2% растворы трипсина, химотрипсина).</p> <p>- антисептические растворы (1% раствор перекиси водорода, 0,02% раствор перманганата калия, 0,05% раствор хлоргексидина) в виде ротовых ванночек в течение 10-15 минут.</p> <p>8. Противовирусная терапия - аппликации противовирусных мазей (ацикловир, зовиракс)</p> <p>9. Эпителизирующая терапия</p> <p>- наложение стерильных салфеток, смоченных растворами масел, витаминами А и Е и т.п.</p> <p>- аппликации адгезивных паст (солкосерил)</p> <p>10. Физиотерапия - гелий-неоновый лазер и другие физиотерапевтические методы, стимулирующие регенерацию тканей.</p>
P2	отлично	Студент должен указать все дескрипторы правильного ответа
P1	хорошо/удовлетворительно	Для оценки хорошо: Студент указывает 7-9 дескрипторов правильного ответа Для оценки удовлетворительно: Студент должен указать 3-6 дескрипторов правильного ответа
P0	неудовлетворительно	Студент указывает менее 3 дескрипторов правильного ответа или не называет дескрипторы правильного ответа.
B	5	Укажите принципы профилактики.
Э		<ol style="list-style-type: none"> 1. Противогерпетическая вакцина. 2. Здоровый образ жизни. 3. Избегание стрессовых ситуаций. 4. Диета с повышенным содержанием витаминов. 5. Поддержание иммунитета.
P2	отлично	Студент должен указать все дескрипторы правильного ответа.
P1	хорошо/удовлетворительно	Для оценки хорошо: Студент указывает 4 дескриптора правильного ответа. Для оценки удовлетворительно: Студент должен указать 1-3 дескриптора правильного ответа.
P0	неудовлетворительно	Студент не указывает ни один из перечисленных.

Вид	Код	Текст компетенции / названия трудовой функции / названия трудового действия / текст элемента ситуационной задачи
С	31.05.03	Стоматология
К	ОПК-5	Способен проводить обследование пациента с целью установления диагноза при решении профессиональных задач
К	ОПК-6	Способен назначать, осуществлять контроль эффективности и безопасности немедикаментозного и медикаментозного лечения при решении профессиональных задач
К	ПК-1	Способность и готовность к осуществлению мероприятий, направленных на диагностику стоматологических заболеваний, в том числе с использованием методов цифрового здравоохранения
К	ПК-2	Способность к назначению и применению современных методов и/или цифровых технологий в лечении пациентов со стоматологическими заболеваниями с последующим контролем эффективности и безопасности
К	ПК-3	Способность к разработке, внедрению и повышению эффективности реабилитационных программ у пациентов со стоматологическими заболеваниями
Ф	A/01.7	Проведение обследования пациента с целью установления диагноза
Ф	A/02.7	Назначение, контроль эффективности и безопасности немедикаментозного и медикаментозного лечения
Ф	A/03.7	Разработка, реализация и контроль эффективности индивидуальных реабилитационных программ
И		ОЗНАКОМЬТЕСЬ С СИТУАЦИЕЙ И ДАЙТЕ РАЗВЕРНУТЫЕ ОТВЕТЫ НА ВОПРОСЫ
У		<p>Пациент Л. 48 лет обратилась в стоматологическую клинику с жалобами на необычный вид языка, сухость и жжение в полости рта.</p> <p>В анамнезе длительный прием антибиотиков. Общее состояние удовлетворительное.</p> <p>При внешнем осмотре регионарные лимфоузлы не пальпируются.</p> <p>При осмотре полости рта язык гиперемирован, отечен. На спинке языка имеется бело-желтый творожный налет, легко снимающийся при поскабливании. После снятия налета обнажается ярко гиперемированная поверхность языка.</p>

			
В	1	Поставьте предварительный диагноз, обоснуйте его.	
В	2	Дополнительный метод обследования для постановки диагноза, состав налета, имеющий диагностическое значение.	
В	3	Проведите дифференциальную диагностику	
В	4	Составьте план лечения.	
В	5	Прогноз заболевания, профилактика.	

Оценочный лист
к ситуационной задаче по дисциплине (модулю) № 3

Вид	Код	Текст компетенции / названия трудовой функции / названия трудового действия / текст элемента ситуационной задачи
С	31.05.03	Стоматология
К	ОПК-5	Способен проводить обследование пациента с целью установления диагноза при решении профессиональных задач
К	ОПК-6	Способен назначать, осуществлять контроль эффективности и безопасности немедикаментозного и медикаментозного лечения при решении профессиональных задач
К	ПК-1	Способность и готовность к осуществлению мероприятий, направленных на диагностику стоматологических заболеваний, в том числе с использованием методов цифрового здравоохранения
К	ПК-2	Способность к назначению и применению современных методов и/или цифровых технологий в лечении пациентов со стоматологическими заболеваниями с последующим контролем эффективности и безопасности
К	ПК-3	Способность к разработке, внедрению и повышению эффективности реабилитационных программ у пациентов со стоматологическими заболеваниями
Ф	А/01.7	Проведение обследования пациента с целью установления диагноза
Ф	А/02.7	Назначение, контроль эффективности и безопасности

		немедикаментозного и медикаментозного лечения
Ф	A/03.7	Разработка, реализация и контроль эффективности индивидуальных реабилитационных программ
И		ОЗНАКОМЬТЕСЬ С СИТУАЦИЕЙ И ДАЙТЕ РАЗВЕРНУТЫЕ ОТВЕТЫ НА ВОПРОСЫ
У		<p>Пациент Л. 48 лет обратилась в стоматологическую клинику с жалобами на необычный вид языка, сухость и жжение в полости рта.</p> <p>В анамнезе длительный прием антибиотиков. Общее состояние удовлетворительное.</p> <p>При внешнем осмотре регионарные лимфоузлы не пальпируются.</p> <p>При осмотре полости рта язык гиперемирован, отечен. На спинке языка имеется бело-желтый творожный налет, легко снимающийся при поскабливании. После снятия налета обнажается ярко гиперемированная поверхность языка.</p> 
В	1	Поставьте предварительный диагноз, обоснуйте его.
Э		<ol style="list-style-type: none"> 1. Острый псевдомембранозный кандидоз полости рта. <p>На основании:</p> <ol style="list-style-type: none"> 2. Жалоб пациента (необычный вид языка, сухость и жжение в полости рта) 3. Анамнеза (длительный прием антибиотиков) 4. Объективных данных (язык гиперемирован, отечен, покрыт бело-желтым творожистым налетом)
P2	отлично	Студент должен указать все дескрипторы правильного ответа.
P1	Хорошо/удовлетворительно	<p>Для оценки хорошо: Студент указывает только 3 дескриптора правильного ответа.</p> <p>Для оценки удовлетворительно: Студент отвечает на 1-2 дескриптора правильного ответа.</p>
P0	неудовлетворительно	Студент не может назвать дескрипторы правильного ответа.
В	2	Дополнительный метод обследования для постановки диагноза, состав налета, имеющий диагностическое

		значение.
Э		Дополнительный метод обследования: 1. Бактериологический посев на <i>Candida</i> с чувствительностью к противогрибковым препаратам. 2. Анализ крови на ВИЧ. 3. Анализ крови на сахар. 4. Клинический анализ крови (эритроцитарные индексы) для диагностики анемии. 5. Анализ крови на Витамин D. Состав налета, имеющий диагностическое значение: 6. Налёт состоит из десквамированных клеток эпителия, фибрина, остатков пищи, нитей мицелия, бактерий.
P2	отлично	Студент должен указать все дескрипторы правильного ответа.
P1	хорошо/удовлетворительно	Для оценки хорошо: Студент указывает 4-5 дескрипторов правильного ответа. Для оценки удовлетворительно: Студент должен указать 1-3 дескриптора правильного ответа.
P0	неудовлетворительно	Студент не указывает ни один из перечисленных
В	3	Проведите дифференциальную диагностику.
Э		1. С острым псевдомембранозным кандидозом при ВИЧ. 2. С веррукозной лейкоплакией. 3. С экссудативно-гиперемической формой красного плоского лишая. 4. С вторичным сифилисом. 5. С хроническим рецидивирующим афтозным стоматитом. 6. С аллергическим стоматитом.
P2	отлично	Студент должен назвать все дескрипторы правильного ответа
P1	хорошо/удовлетворительно	Для оценки хорошо: Студент указывает на 4-5 дескрипторов правильного ответа. Для оценки удовлетворительно: Студент указывает на 1-3 дескриптора правильного ответа.
P0	неудовлетворительно	Студент не указывает ни один дескриптор из вышеперечисленных.
В	4	Составьте план лечения.
Э		Общее: 1. Этиотропное лечение: Противогрибковые препараты. Например, Флюконазол – по 50 мг 1 раз в сутки в теч. 7 дней. 2. Препараты от дисбиоза: живые штаммы микроорганизмов для восстановления нормальной микрофлоры. Например, Линекс форте. 3. Десенсибилизирующая терапия: антигистаминные препараты. Например, Кларитин по 10 мг 1 раз в день, 7 дней. 4. Витаминотерапия: Витамины группы В, витамин D, железо – применять в течении месяца. Местное: 5. Антисептическая обработка полости рта: полоскание после еды 0,05% хлоргексидином, 3-4 раза в день, 5 дней.

		6. Аппликации противогрибковыми средствами в полости рта на очаги поражения 3-4 раза в день, 5 дней. Например, 1% Кандид 7. Эпителизирующая терапия: с 6 дня на очаги поражения 3-4 раза в день, 5 дней. Например, метилурациловая мазь.
P2	отлично	Студент должен указать все дескрипторы правильного ответа
P1	хорошо/удовлетворительно	Для оценки хорошо: Студент указывает 5-6 дескрипторов правильного ответа. Для оценки удовлетворительно: Студент должен указать 1-4 дескриптора правильного ответа.
P0	неудовлетворительно	Студент не указывает ни один из перечисленных.
B	5	Прогноз заболевания, профилактика.
Э		Прогноз: 1. Благоприятный при соблюдении рекомендаций. Профилактика: 2. Санация полости рта. 3. Профессиональная гигиена полости рта. 4. Замена старых и нерациональных ортопедических конструкций, рациональное протезирование.
P2	отлично	Студент должен указать все дескрипторы правильного ответа.
P1	хорошо/удовлетворительно	Для оценки хорошо: Студент указывает 3-4 дескриптора правильного ответа. Для оценки удовлетворительно: Студент должен указать 1-2 дескриптора правильного ответа.
P0	неудовлетворительно	Студент не указывает ни один из перечисленных.

4. Критерии оценивания результатов обучения

Оценка **«отлично»** выставляется обучающемуся, если он владеет знаниями предмета в полном объеме учебной программы, достаточно глубоко осмысливает дисциплину; самостоятельно, в логической последовательности и исчерпывающе отвечает на все вопросы, подчеркивает при этом самое существенное, умеет анализировать, сравнивать, классифицировать, обобщать, конкретизировать и систематизировать изученный материал, выделять в нем главное: устанавливать причинно-следственные связи; четко формирует ответы.

Оценка **«хорошо»** выставляется обучающемуся, если он владеет знаниями дисциплины почти в полном объеме программы (имеются пробелы знаний только в некоторых, особенно сложных разделах); самостоятельно и отчасти при наводящих вопросах дает полноценные ответы на вопросы; не всегда выделяет наиболее существенное, не допускает вместе с тем серьезных ошибок в ответах.

Оценка **«удовлетворительно»** выставляется обучающемуся, если он владеет основным объемом знаний по дисциплине; проявляет затруднения в самостоятельных ответах, оперирует неточными формулировками; в процессе ответов допускает ошибки по существу вопросов.

Оценка **«неудовлетворительно»** выставляется обучающемуся, если он не освоил обязательного минимума знаний предмета, не способен ответить на вопросы даже при дополнительных наводящих вопросах экзаменатора.

Чек-лист оценки практических навыков

Название практического навыка Определение симптома Никольского при акантолитической пузырьчатке полости рта

С	31.05.03	Стоматология	
К	ПК-1	Способность и готовность к осуществлению мероприятий, направленных на диагностику стоматологических заболеваний, в том числе с использованием методов цифрового здравоохранения	
Ф	А/01.7	Проведение обследования пациента с целью установления диагноза	
	Действие	Проведено	Не проведено
1.	Захватить пинцетом крышечку пузыря или верхний слой эпителия у края эрозии и потянуть, при этом происходит отслоение плёнки эпителия на видимо неизменённой слизистой оболочке рта	1 балл	-1 балл
2.	Тонкая плёнка эпителия очень непрочна и легко рассекается пинцетом	1 балл	-1 балл
3.	Далее потереть неизменённую на вид слизистую оболочку рта между областями поражения, что приведет к быстрому образованию пузырей или эрозий	1 балл	-1 балл
4.	Затем потереть участки, располагающиеся далеко от области поражения, при этом отслаиваются верхние слои эпителия	1 балл	-1 балл
5.	Внести в карту стоматологического пациента степень выраженности акантолиза	1 балл	-1 балл
	Итого		

Общая оценка:

«Зачтено» не менее 75% выполнения

«Не зачтено» 74 и менее% выполнения