Документ подписан простой электронной подписью
Информация о владельце:
ФИО: Стегний Кирилл Владимирович
Должность: И.о. ректора
Дата подписания: 07.10.2026 16:42:30
Уникальный программный ключ:
d59234ba928aea5c04c54eb9013e767220b6b2ae

Федеральное государственное бюджетное образовательное учреждение
высшего образования
«Тихоокеанский государственный медицинский университет»
Министерства здравоохранения Российской Федерации

«УТВЕРЖДАЮ»
И.о. заведующего кафедрой
_____ /Коцюрбий Е.А./
«10» апреля 2026 г.

ФОНД ОЦЕНОЧНЫХ СРЕДСТВ
Дисциплины

Б1.О.15 Патологическая анатомия. Патологическая анатомия головы и шеи
(наименование дисциплины (модуля)

основной образовательной программы
высшего образования

Специальность	31.05.03 Стоматология
Уровень подготовки	специалитет
Направленность подготовки	02 Здравоохранение (в сфере оказания медицинской помощи при стоматологических заболеваниях)
Форма обучения	очная
Срок освоения ООП	5 лет
Кафедра	патологической анатомии и судебной медицины

Владивосток, 2026

1. ВВОДНАЯ ЧАСТЬ

1.1. **Фонд оценочных средств** регламентирует формы, содержание, виды оценочных средств для текущего контроля, промежуточной аттестации и итоговой (государственной итоговой) аттестации, критерии оценивания дифференцированно по каждому виду оценочных средств.

1.3. Фонд оценочных средств определяет уровень формирования у обучающихся установленных в ФГОС ВО и определенных в основной образовательной программе высшего образования по специальности| 31.05.03 Стоматология, направленности 02 Здравоохранение (в сфере оказания медицинской помощи при стоматологических заболеваниях) **универсальных (УК) компетенций, общепрофессиональных (ОПК) и профессиональных (ПК) компетенций**

Ссылка на ООП ВО в части компетенций и индикаторов их достижения

2. ОСНОВНАЯ ЧАСТЬ

2.1. Виды контроля и аттестации, формы оценочных средств

№ п/п	Виды аттестации	Оценочные средства*
		Форма
1	Текущий контроль	Тесты
2	Промежуточная аттестация	Вопросы для собеседования
		Ситуационные задачи

3. Содержание оценочных средств текущего контроля

занятий в форме: тестирования.

ДАЙТЕ ОТВЕТЫ НА ВОПРОСЫ ТЕСТОВЫХ ЗАДАНИЙ
1. Синонимы крупозной пневмонии сегментарная, долевая **плевропневмония, долевая *** плевропневмония, уремическая пневмония бронхопневмония, фибринозная пневмония
2. Эмболический гнойный нефрит характерен для септицемии **септикопиемии *** туберкулёза сифилиса
3. Метастазирование злокачественных опухолей осуществляется вследствие эмболии микробной **тканевой ***

жировой газовой
4. Для злокачественной опухоли наиболее характерен рост аппозиционный экспансивный быстрый экзофитный **инвазивный ***
5. Морфологическая основа хронической почечной недостаточности уремия **нефросклероз *** аутоинтоксикация рак почки
6. Методы патологической анатомии: а) биопсия; б) микроскопия; в) эксперимент; г) аутопсия; д) цитология. Эталон ответа: а, б, в, г, д
7. Кровотечение - это: а) уменьшение количества крови в организме; б) выход крови из полости сердца или сосуда; в) внутрисосудистое разрушение эритроцитов; г) уменьшение количества эритроцитов; д) выход лейкоцитов и плазмы за пределы сосуда. Эталон ответа: б
8. Назовите **причины возникновения инфаркта:** а) лимфостаз, воспаление; б) тромбоз, эмболия; в) нарушение обмена веществ; г) гиперемия, отёк; д) спазм сосудов, острая недостаточность кровообращения. Эталон ответа: б, д
9. Перечислите виды эмболий: а) тканевая; б) жировая; в) гиалиново-капельная; г) гидропическая; д) микробная. д) злокачественная плоскоклеточная опухоль. Эталон ответа: а, б, д
10. Аденокарцинома - это: а) пролиферирующий полип; б) доброкачественная железистая опухоль; в) злокачественная железистая опухоль; г) разновидность саркомы; Эталон ответа: в
Выбрать правильные ответы 1. *Местная, комплексная, сосудисто-мезенхимальная реакция в ответ на повреждение это:* а) некроз, б) адаптация, в) воспаление,

г) тромбоз,
д) полнокровие.
2. *Воспаление имеет следующие фазы:*
а) альтерация,
б) экссудация,
в) пролиферация,
г) репарация.
3. *Основные компоненты фазы экссудации:*
а) альтерация,
б) изменение кровотока,
в) образование воспалительного отека,
г) пролиферация,
д) эмиграция клеток и фагоцитоз.
4. *Эмиграция лейкоцитов в очаг воспаления имеет следующие стадии:*
а) краевое стояние в кровотоке,
б) диапедез,
в) хемотаксис,
г) фагоцитоз.
5. *Медиаторы воспаления, принимающие участие в эмиграции лейкоцитов в очаге воспаления:*
а) адгезивные молекулы на поверхности лейкоцитов,
б) адгезивные молекулы на поверхности эндотелия,
в) интегрины CD11/CD18, VLA-4, L-селектин,
г) иммуноглобулины ICAM-1, VCAM-1,
д) ИЛ-1 и ФНО.

Эталон ответа:
1. в. Воспаление — это общепатологический процесс, характеризующийся развитием местной, комплексной, сосудисто-мезенхимальной реакции в ответ на повреждение тканей и органов, вызванное действием различных агентов.
2. а, б, в. Воспаление имеет фазы альтерации, экссудации пролиферации.
3. б, в, д. Основными компонентами фазы экссудации являются изменения кровотока, заканчивающиеся воспалительной гиперемией, образованием жидкой части экссудата и клеточных элементов с последующим фагоцитозом.
4. а, б, в. Этапы эмиграции лейкоцитов в очаг воспаления: краевое стояние в кровотоке, диапедез, хемотаксис.
5. а, в, г, д. В эмиграции лейкоцитов в очаге воспаления участвуют адгезивные молекулы на поверхности лейкоцитов, интегрины, иммуноглобулины, ИЛ-1, ФНО.

Дайте образное название патологии

*саговая селезенка
гусиная печень
сальная почка
порфировая селезенка

Назовите вид дистрофии, развивающейся при такой макроскопической картине

жировая сосудисто-стромальная
белковая паренхиматозная
*жировая паренхиматозная
углеводная паренхиматозная

Назовите вещество, придающее коричневый цвет представленному образованию

гемосидерин
липохром
*меланин
меланогематин

На фоне приема по показаниям нестероидных противовоспалительных препаратов, возникла патология, приведшая к смерти и представленная на макрофотографии. Отложения какого пигмента мы наблюдаем

не окисленного гемосидерина
окисленного гематоидина
*солянокислого гематина
билирубина

Диагностируйте патологический процесс на представленной макрофотографии (киста яичника):

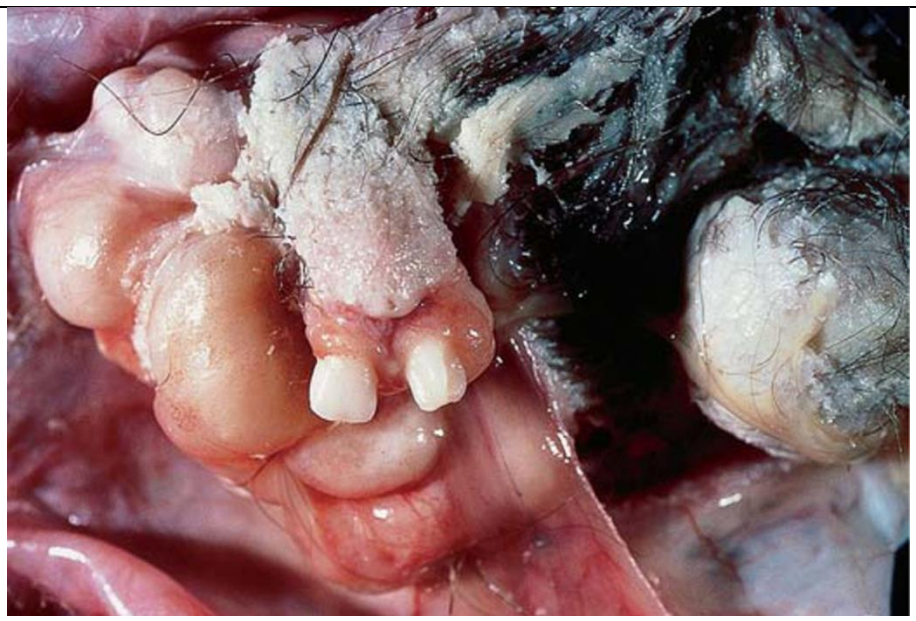

*Тератома яичника
Остеосаркома яичника
Серозный рак яичника
Плод-паразит

Диагностируйте патологический процесс по макрофотографии:

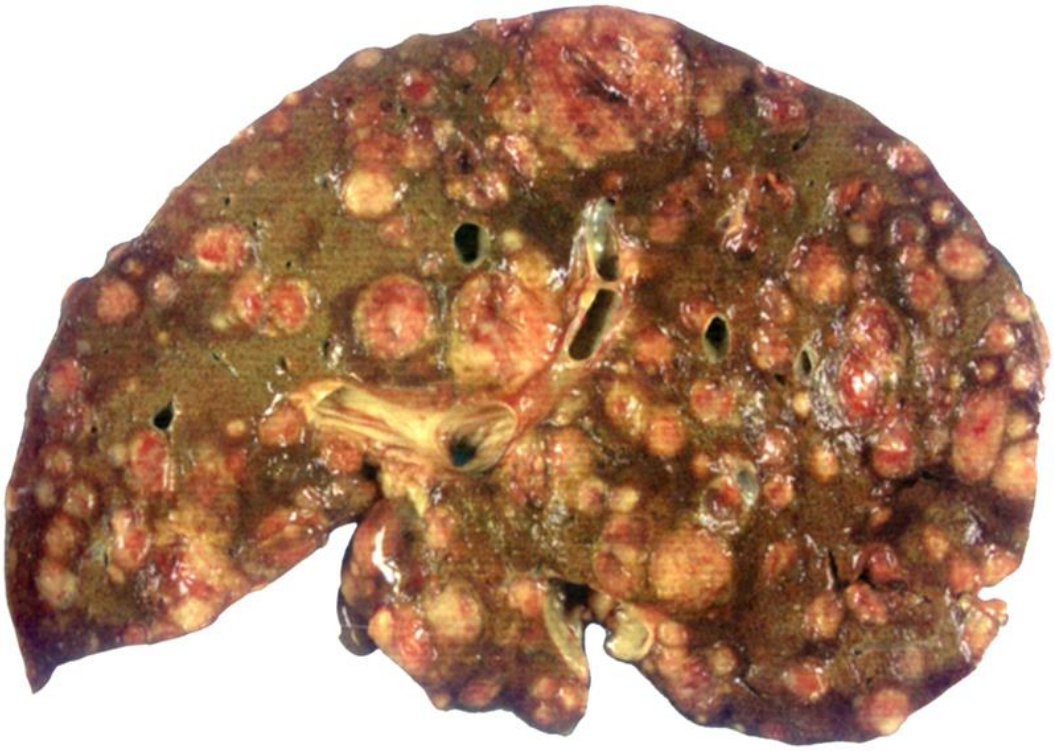

*Метастазы рака в печень
Метастазы рака в легкое
Абсцессы в печени
Биллиарный цирроз

Укажите наиболее вероятную степень дифференцировки плоскоклеточного рака:

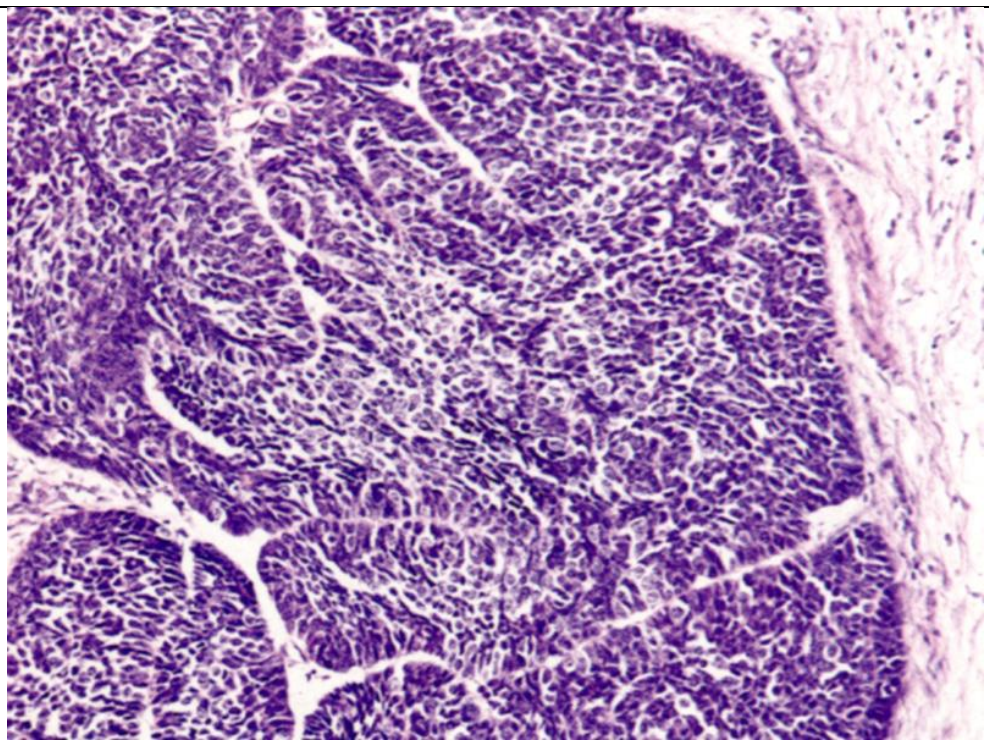

Высокая
*Низкая
Умеренная
Смешанная

Диагностируйте патологический процесс по микрофотографии, определите его стадию:

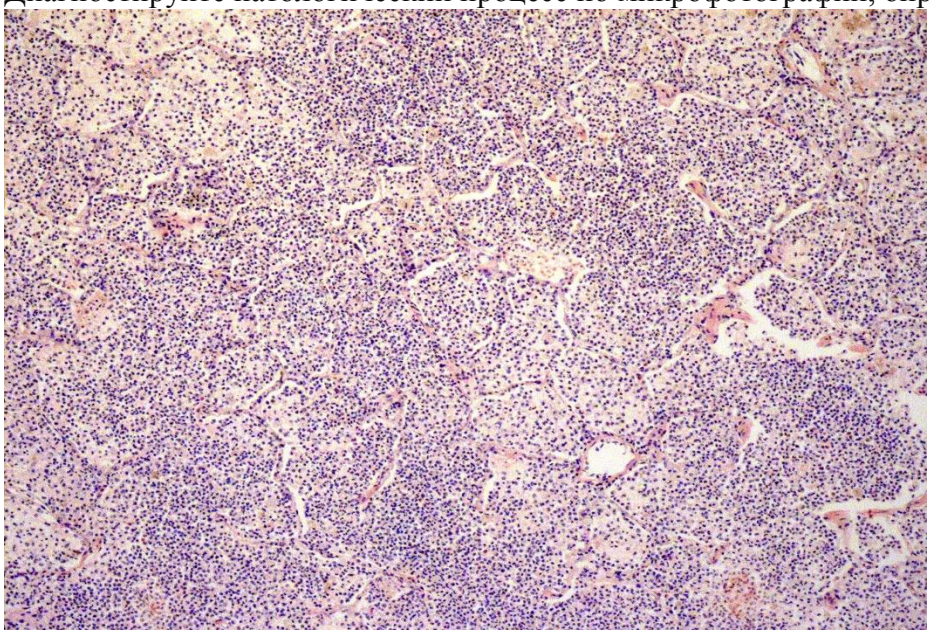

*Крупозная пневмония, серое опеченение
Крупозная пневмония, красное опеченение
Фиброзирующий альвеолит, сотовое легкое
Крупозная пневмония, карнификация

Диагностируйте патологический процесс по микрофотографии, окраска по ван Гизон:

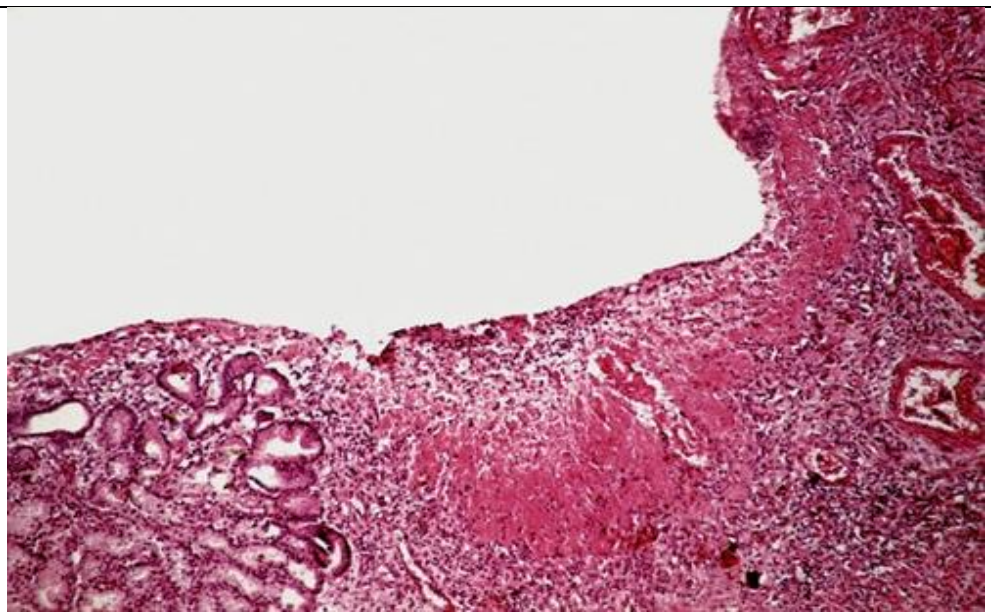

*Хроническая язва желудка
Острая язва желудка
Язва толстой кишки при брюшном тифе
Язвенный колит при дизентерии

Диагностируйте патологический процесс по микрофотографии:

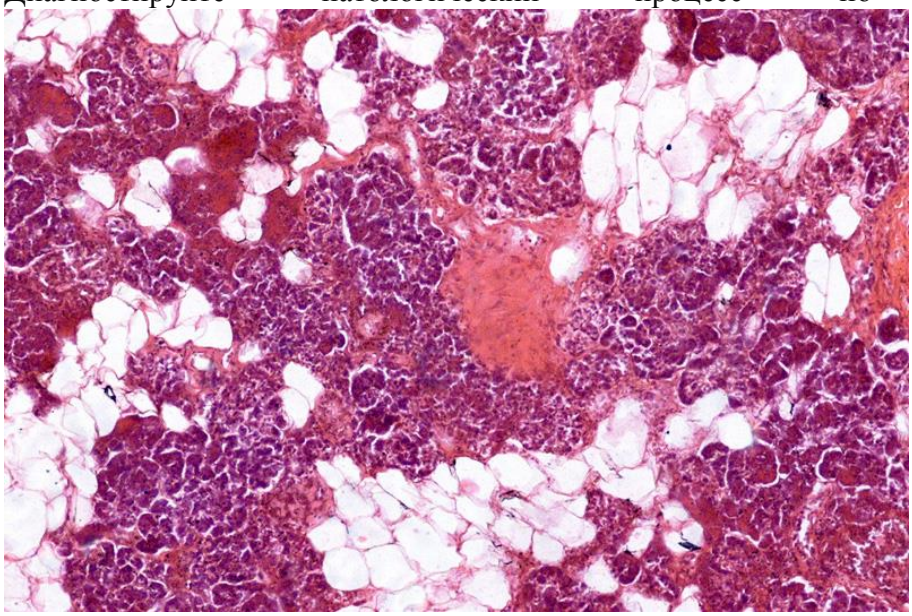

*Атрофия и липоматоз поджелудочной железы
Хронический панкреатит
Очаговая пневмония
Метастазы рака в легкое

4. Содержание оценочных средств промежуточной аттестации

Промежуточная аттестация проводится в формате вопросов для собеседования и ситуационных задач.

Вопросы для собеседования.

1. Патологическая анатомия, ее содержание, задачи, объекты и методы исследования; место в медицинской науке и в практике здравоохранения. Связь патологической анатомии со смежными дисциплинами. Вскрытие трупов умерших как один из методов изучения болезней, клинико-анатомический анализ. Этика вскрытия.
2. Биопсия, ее значение для прижизненного распознавания и динамического изучения болезней. Виды биопсий, цитологическая диагностика. Экспериментальное воспроизведение болезней (модели болезней) как метод их изучения и разработки способов воздействия на течение заболеваний. Современные методы морфологического исследования, их применение в патологической анатомии.
3. Определение болезни и смерти. Смерть естественная, насильственная и смерть от болезней. Смерть клиническая и биологическая. Танатогенез, признаки смерти. Посмертные изменения, их морфологическая характеристика. Органопатологический, синдромологический и нозологический принципы изучения болезней. Этиология и патогенез. Патоморфоз болезней.
4. Патология клеточного ядра и цитоплазмы: изменения структуры, размеров, формы и количества ядер. Патология митоза, хромосомные аберрации и хромосомные болезни. Связь расщепления губы и расщелины неба с хромосомными аномалиями.
5. Дистрофия. Определение. Дистрофия как выражение нарушений тканевого (клеточного) метаболизма и форма повреждения (альтерации). Причины развития дистрофий. Морфогенетические механизмы и исходы дистрофий. Классификация дистрофий.
6. Паренхиматозные дистрофии, классификация. Белковые дистрофии: гиалиново-капельная, гидропическая, роговая. Морфологическая характеристика, причины, патогенез, исход, функциональное значение. Наследственные ферментопатии (болезни накопления).
7. Паренхиматозные жировые и углеводные дистрофии. Жировая дистрофия миокарда, печени, почек. Морфологическая характеристика причины, патогенез, исход. Функциональное значение. Дистрофии, связанные с нарушением обмена гликогена. Макроглоссия при болезни Помпе. Дистрофии, связанные с нарушением обмена гликопротеидов.
8. Стромально-сосудистые (мезенхимальные) дистрофии, классификация. Строение соединительной ткани (гистион) Мукоидное набухание, фибриноидные изменения. Морфологическая характеристика, причины, патогенез, исходы, функциональное значение.
9. Гиалиноз. Виды, строение, морфофункциональное значение. Стромально-сосудистые углеводные дистрофии, связанные с нарушением обмена гликопротеидов и гликозаминогликанов. Морфологическая характеристика, причины, патогенез, исходы, функциональное значение.
10. Амилоидоз. Классификация амилоидоза, характеристика его форм. Амилоидоз десен, языка. Морфологическая характеристика, причины, патогенез, исходы, функциональное значение.
11. Стромально-сосудистые жировые дистрофии, связанные с нарушением обмена нейтрального жира или холестерина и его эстеров. Общее ожирение (тучность). Причины, патогенез, морфологическая характеристика, классификация. Местное ожирение (липоматоз). Доброкачественный билатеральный липоматоз шеи. Истощение (кахексия). Причины, патогенез, морфологические проявления.

12. Нарушение обмена сложных белков хромопротеидов, нуклеопротеидов и липопротеидов, а также минералов. Причины. Эндогенные пигменты, виды, механизмы развития, морфологическая характеристика. Гемосидероз, гемохроматоз, гемомеланоз, желтухи.
13. Нарушение обмена протеиногенных пигментов. Меланоз (распространенный и местный, приобретенный и врожденный). Аддисонова болезнь. Этиология, патогенез, морфология, причины смерти. Пигментация слизистой оболочки рта меланином, а также при гемохроматозе и желтухе. Нарушение обмена протеиногенных пигментов. Ослабление пигментации меланином. Альбинизм.
14. Нарушение обмена липидогенных пигментов. Липофусциноз, бурая атрофия миокарда, печени. Нарушение обмена нуклеопротеидов. Подагра, мочекаменная болезнь.
15. Нарушение обмена минералов. Минеральные дистрофии, их виды. Нарушение обмена кальция - кальцинозы. Виды кальцинозов (метастатическое, дистрофическое и метаболическое обызвествление), морфологическая характеристика, причины, патогенез.
16. Нарушение обмена минералов. Рахит как проявление нарушения обмена кальция и фосфора. Влияние на формирование челюстных костей и зубов. Образование камней. Причины и механизмы камнеобразования. Виды камней. Камни протоков слюнных желез. Последствия камнеобразования.
17. Некроз. Определение. Понятие о паранекрозе, некробиозе, апоптозе, аутолизе. Причины, механизмы развития и морфологическая характеристика некроза. Коагуляционный и колликвационный некроз. Классификация некроза в зависимости от причины, вызвавшей некроз (травматический, токсический, трофонейротический, аллергический, сосудистый) и механизма действий патогенного фактора (прямой и непрямой). Клинико-морфологические формы некроза: гангрена (нома как разновидность гангрены), инфаркт, секвестр. Исходы, значение для организма.
18. Понятие о местных и общих расстройствах кровообращения, их взаимосвязь, классификация. Артериальное и венозное полнокровие. Причины, виды, морфология. Изменения в органах при полнокровии, его исходы. Бурое уплотнение легких.
19. Малокровие. Причины, виды, морфология, исходы. Шок. Причины, механизмы развития, морфологическая характеристика.
20. Кровотечение наружное и внутреннее, кровоизлияния. Причины, виды, морфология, исходы, значение. Геморрагический диатез. Плазморрагия. Причины, механизмы развития, морфологическая характеристика.
21. Стаз. Причины, механизм развития, виды, морфологическая характеристика, последствия стаза. Престаз. Сладж. Отек. Причины, механизм развития, виды, морфологическая характеристика, исходы. Водянка полостей. Эксикоз.
22. Тромбоз. Причины, механизм формирования тромба. Местные и общие факторы тромбообразования. Тромб, его виды, морфологическая характеристика, исходы. Синдром диссеминированного внутрисосудистого свертывания крови. Значение тромбоза.
23. Эмболия. Причины, морфологическая характеристика, исходы, значение эмболии. Ортоградная, ретроградная и парадоксальная эмболии. Тромбоэмболия легочной артерии.
24. Воспаление. Определение. Сущность и биологическое значение. Этиология и патогенез. Классификация. Медиаторы воспаления. Кинетика воспалительной реакции. Стадии воспаления. Терминология. Определение понятий: пульпит, периодонтит, гингивит, стоматит, глоссит, хейлит, остеомиелит, воспаления.
25. Экссудативное воспаление, его виды. Причины, механизмы развития его морфологических форм, примеры.
26. Продуктивное воспаление, виды. Стадии формирования гранулемы, исходы продуктивного воспаления. Понятие о склерозе и циррозе. Причины, механизм, морфологическая характеристика. Связь с хроническим воспалением.
27. Изменения тимуса и периферической лимфоидной ткани при нарушениях иммуногенеза. Возрастная и акцидентальная инволюция (трансформация), гипоплазия и гиперплазия тимуса. Тимомегалия.

28. Реакции гиперчувствительности, виды, реакции трансплантационного иммунитета. Морфогенез, морфологическая характеристика, связь с воспалением. Клиническое значение.
29. Аутоиммунные болезни: этиология, механизм развития, морфологическая характеристика. Классификация: аутоиммунные болезни и болезни с аутоиммунными нарушениями.
30. Иммунодефицитные состояния и синдромы (первичные и вторичные). Клинико-морфологическая характеристика. СПИД. Этиология, эпидемиология, патогенез, патологическая анатомия, изменения в слизистой оболочке рта и слюнных железах. Причины смерти.
31. Регенерация. Определение. Сущность и биологическое значение. Виды. Их морфологическая характеристика. Механизмы регуляции. Формы регенерации. Общие и местные условия, определяющие характер течения регенераторного процесса. Возрастные особенности. Фазы пролиферации и дифференцировки, их характеристика. Понятие о камбиальных элементах (клетки-предшественники, стволовые клетки).
32. Регенерация костной ткани. Морфогенез заживления переломов костей. Регенерация кровеносных сосудов, эпителия, периферических нервов.
33. Понятие о регенерации отдельных органов (печень, миокард, почки…). Регенерационная гипертрофия. Регенерация соединительной ткани. Заживление ран.
34. Сущность, биологическое и медицинское значение приспособления и компенсации. Компенсация. Фазный характер течения компенсаторного процесса. Фазы становления, закрепления и истощения, их морфологическая характеристика.
35. Гипертрофия (гиперплазия). Определение. Виды гипертрофий. Причины, механизм развития, морфологическая характеристика. Примеры.
36. Атрофия. Определение. Виды атрофии, морфология. Причины, механизм возникновения, исходы.
37. Организация. Определение. Виды, механизм, морфологическая характеристика. Склероз. Определение. Классификация. Регуляция роста соединительной ткани при склерозе.
38. Метаплазия. Определение. Морфологическая характеристика. Дисплазия. Определение. Стадии (степени) дисплазии. Дисплазия и рак. Предопухолевые (предраковые) состояния и изменения, их сущность, морфология.
39. Опухоли. Определение. Современные теории опухолевого роста. Морфогенез и гистогенез опухолей. Понятие опухолевой прогрессии (Фулдс). Значение биопсии в онкологии. Методы морфологической диагностики опухолей.
40. Строение опухоли и свойства опухолевой клетки. Понятие об атипизме. Рост опухоли: экспансивный, инфильтрирующий и аппозиционный; экзофитный и эндофитный. Влияние опухоли на организм.
41. Доброкачественные, злокачественные опухоли и опухоли с местно деструирующим ростом. Критерии злокачественности. Метастазирование, виды, закономерности. Понятие о рецидиве. Вторичные изменения в опухолях.
42. Современная классификация опухолей. Принципы ее построения. Доброкачественные и злокачественные опухоли из соединительной, мышечной, костной ткани. Саркома, ее виды.
43. Эпителиальные опухоли без специфической локализации, доброкачественные и злокачественные. Клинико-морфологическая характеристика опухолей из эпителия. Папиллома. Аденома. Рак.
44. Опухоли меланинобразующей ткани доброкачественные и злокачественные. Клинико-морфологическая характеристика опухолей из меланинобразующей ткани. Невус, меланома.
45. Опухоли нервной системы и оболочек мозга: нейроэктодермальные, менингососудистые, вегетативной и периферической нервной системы. Клинико-морфологическая характеристика опухолей ЦНС. Доброкачественные и злокачественные.
46. Анемия. Причины, патогенез, виды. Анемии вследствие кровопотери (постгеморрагические), нарушения кровообразования и повышенного кроверазрушения

(гемолитические). Морфологическая характеристика. Изменения в слизистой оболочке рта.

47. Опухоли системы крови (гемобластозы). Современная классификация, принципы ее построения. Острый лейкоз, его виды. Этиология, патогенез. Формы, морфологическая характеристика. Поражение лимфоузлов шеи, слизистой оболочки рта, челюстных костей и слюнных желез при лейкозах.
48. Хронические лейкозы миелоцитарного, лимфоцитарного и моноцитарного происхождения. Этиология, патогенез. Формы, морфологическая характеристика. Поражение лимфоузлов шеи, слизистой оболочки рта, челюстных костей и слюнных желез при лейкозах. Парапротеинемические лимфатические лейкозы (миеломная болезнь). Этиология, патогенез, морфологическая характеристика.
49. Регионарные опухолевые заболевания кроветворной системы (злокачественные лимфомы). Этиология, патогенез, формы, морфологическая характеристика. Лимфосаркома, грибовидный микоз, ретикулосаркома. Поражение лимфоузлов шеи, слизистой оболочки рта, челюстных костей и слюнных желез при лимфомах.
50. Регионарные опухолевые заболевания кроветворной системы (лимфомы). Этиология, патогенез, формы, морфологическая характеристика. Лимфогранулематоз (болезнь Ходжкина). Поражение лимфоузлов шеи, слизистой оболочки рта, челюстных костей и слюнных желез при лимфогранулематозе.
51. Атеросклероз. Этиология и патогенез. Патологическая анатомия, Клинико-морфологические формы, их характеристика, причины смерти.
52. Гипертоническая болезнь и симптоматическая гипертензия. Этиология и патогенез. Морфологическая характеристика стадий. Морфология гипертонического криза. Характеристика клинико-морфологических форм гипертонической болезни, причины смерти.
53. Ишемическая болезнь сердца. Понятие, связь с атеросклерозом и гипертонической болезнью. Этиология и патогенез, факторы риска. Острый, рецидивирующий, повторный инфаркт миокарда. Морфологическая характеристика. Осложнения и причины смерти. Хроническая ишемическая болезнь сердца. Морфологическая характеристика, осложнения, причины смерти.
54. Цереброваскулярные заболевания. Понятие, связь с атеросклерозом и гипертонической болезнью. Инсульт: ишемический, геморрагический. Этиология. Патогенез. Морфологическая характеристика. Осложнения и причины смерти.
55. Пороки сердца. Классификация. Причины приобретенных пороков сердца, морфофункциональная характеристика. Врожденные пороки сердца.
56. Понятие о ревматических болезнях. Морфология иммунных нарушений и процессов системной дезорганизации соединительной ткани, характеризующих ревматические болезни. Ревматизм. Этиология, патогенез, патологическая анатомия. Клинико-анатомические формы. Изменения сердца (эндокардит, миокардит, перикардит, панкардит) и сосудов. Ревматические пороки сердца. Осложнения и причины смерти.
57. Ревматоидный артрит. Этиология, патогенез, патологическая анатомия. Изменения синовия и околосуставной соединительной ткани. Поражение височно-нижнечелюстного сустава. Висцеральные проявления. Осложнения, причины смерти.
58. Системная красная волчанка. Этиология, патогенез, патологическая анатомия. Иммуноморфологическая характеристика. Изменения сосудов, почек, сердца, слизистой оболочки рта. Осложнения, причины смерти.
59. Острые воспалительные заболевания легких. Классификация, ее принципы. Крупозная пневмония. Этиология, патогенез, патологическая анатомия. Атипичные формы. Осложнения. Патоморфоз. Пневмосклероз. Пневмоцирроз.
60. Очаговая пневмония. Этиология, патогенез, патологическая анатомия. Особенности бронхопневмонии в зависимости от характера возбудителя, химических и физических факторов, возраста. Осложнения.
61. Межуточная (интерстициальная) пневмония. Этиология, патогенез, морфологическая характеристика, исходы. Хроническая пневмония: причины, морфогенез.

62. Бронхиальная астма. Этиология, патогенез, патологическая анатомия, осложнения. Ателектаз и коллапс легкого, морфология. Эмфизема легких. Классификация, клинико-морфологические проявления, осложнения.
63. Хронический бронхит, бронхоэктазы. Бронхоэктатическая болезнь. Клинико-морфологическая характеристика. Легочные и внелегочные осложнения.
64. Рак легкого. Распространение, Этиология, патогенез. Предраковые состояния. Клинико-морфологическая классификация. Морфология прикорневого и периферического рака легкого, характер роста, осложнения. Гистологические формы рака. Закономерности метастазирования. Причины смерти.
65. Ангина. Этиология, патогенез. Патологическая анатомия, осложнения. Герпетическая ангина. Этиология, патогенез, патологическая анатомия.
66. Эзофагиты. Рак пищевода. Этиология, патогенез. Классификация. Морфологическая характеристика. Осложнения. Дивертикул пищевода.
67. Гастрит острый и хронический. Причины, механизм развития, морфологические формы, их характеристика, осложнения. Хронический атрофический гастрит как предраковое состояние желудка.
68. Язвенная болезнь желудка и двенадцатиперстной кишки. Этиология. Патогенез, его особенности при пилородуоденальных язвах и язвах тела желудка. Патологическая анатомия в период обострения и ремиссии. Осложнения, исходы. Хроническая язва желудка как предраковое состояние.
69. Рак желудка. Этиология, патогенез. Предраковые состояния и изменения. Клинико-морфологическая классификация. Гистологические формы. Осложнения. Закономерности метастазирования. Причины смерти.
70. Энтерит и колит. Этиология, патогенез, морфология, осложнения. Характеристика форм. Неспецифический язвенный колит и болезнь Крона. Причины, механизм развития, патологическая анатомия, осложнения. Изменения в слизистой оболочке рта.
71. Аппендицит. Распространение, Этиология, патогенез. Классификация. Патологическая анатомия острого и хронического аппендицита. Осложнения.
72. Гепатоз наследственный и приобретенный, острый и хронический. Токсическая дистрофия печени как вариант острого гепатоза. Этиология, патогенез, патологическая анатомия, осложнения, исходы. Токсическая дистрофия и цирроз печени, их взаимоотношения.
73. Гепатит острый и хронический. Значение пункционной биопсии печени в создании современной классификации гепатитов. Морфологическая характеристика. Медикаментозный гепатит. Механизм развития, морфологическая характеристика.
74. Вирусный гепатит. Классификация. Этиология, эпидемиология и патогенез. Клинико-морфологические формы, их морфологическая характеристика. Осложнения, исходы. Вирусный гепатит и цирроз печени.
75. Цирроз печени. Этиология, пато- и морфогенез. Современная классификация. Виды цирроза, их морфологическая характеристика. Осложнения, причины смерти. Рак печени.
76. Современная клинико-морфологическая классификация болезней почек (нефропатии): гломерулопатии и тубулопатии. Значение биопсии почек в изучении нефропатии. Гломерулонефрит. Современная классификация. Этиология, патогенез, роль сенсибилизации бактериальными и не бактериальными антигенами в развитии гломерулонефрита. Острый, подострый и хронический гломерулонефрит. Патологическая анатомия. Осложнения. Исходы.
77. Острый тубулярный некроз (некротический нефроз) - анатомический субстрат клинического понятия "острая почечная недостаточность". Причины, патогенез, морфологическая характеристика, осложнения, исходы. Хроническая почечная недостаточность. Патогенез, морфологическая характеристика, проявления в слизистой оболочке рта (уремический стоматит) и на коже лица.
78. Пиелонефрит острый и хронический. Этиология, патогенез, патологическая анатомия, осложнения, исходы. Нефросклероз. Причины, пато- и морфогенез. Виды, морфология.

79. Акромегалия. Этиология, патогенез, морфология. Макроглоссия как проявление акромегалии. Гипофизарный карликовый рост. Этиология, патогенез, морфология.
80. Зоб (струма). Классификация. Морфологическая характеристика различных зобов. Причины, механизм развития, патологическая анатомия, осложнения, причины смерти.
81. Гипотиреоз и атиреоз. Морфологическая характеристика. Гипотиреоз и язычная щитовидная железа. Гиперпаратиреоз: первичный, вторичный. Причины, механизм развития, патологическая анатомия. Фиброзная остеодистрофия, изменения в челюстных костях, "коричневая опухоль" гиперпаратиреоза.
82. Сахарный диабет. Классификация. Этиология, патогенез. Патологическая анатомия, осложнения, причины смерти. Ксеростомия, её последствия в полости рта у больных сахарным диабетом.
83. Инфекционные заболевания. Биологические и социальные факторы в развитии инфекционных заболеваний. Реактивность организма и инфекция, значение возрастного фактора. Общая характеристика инфекционного процесса, местные и общие изменения. Классификация инфекционных заболеваний, ее принципы. Возбудитель, входные ворота, патогенез инфекции. Осложнения, причины смерти. Патоморфоз инфекционных заболеваний.
84. Вирусные болезни. Особенности вирусных инфекций. Общая морфологическая характеристика. Грипп. Этиология, патогенез, патологическая анатомия, осложнения, причины смерти.
85. Менингококковая инфекция. Этиология, эпидемиология, патогенез. Клинико-морфологическая характеристика периодов развития (проявления) заболевания. Патоморфоз.
86. Дифтерия. Этиология, эпидемиология, патогенез, патологическая анатомия, осложнения, причины смерти.
87. Туберкулез. Этиология, патогенез. Классификация. Первичный, гематогенный, вторичный туберкулез. Патологическая анатомия, поражение кожи лица, слизистой оболочки рта, слюнных желез и челюстных костей. Осложнения, причины смерти. Патоморфоз туберкулеза. Морфологические тканевые реакции при туберкулезе и их взаимосвязь с реактивностью организма. Гематогенный туберкулез, клинико-морфологические проявления.
88. Гематогенный туберкулез с преимущественно с внелегочными поражениями. Вторичный туберкулез. Клинико-морфологическая характеристика различных форм заболевания, причины смерти. Патоморфоз.
89. Сифилис. Этиология, патогенез. Первичный, вторичный, третичный периоды. Врожденный сифилис (ранний, поздний). Висцеральный сифилис. Патологическая анатомия, поражения зубов, слизистой оболочки рта, слюнных желез, челюстных костей. Осложнения, причины смерти. Патоморфоз сифилиса.
90. Сепсис как особая форма развития инфекции. Отличия от других инфекций. Этиология, патогенез. Взаимоотношения макро- и микроорганизма. Классификация сепсиса: септицемия, септикопиемия, септический (бактериальный) эндокардит. Одонтогенный сепсис. Патологическая анатомия, осложнения, причины смерти. Патоморфоз сепсиса.
91. Аномалии (пороки развилин) орофациальной области. Общая характеристика. Врожденные аномалии лица, челюстей, губ, языка, рта, слюнных желез и шеи. Аномалии зубов: их числа, размеров, формы, сроков прорезывания, пигментации, наследственные дефекты эмали и дентина.
92. Кариес. Эпидемиология. Этиология, патогенез, патологическая анатомия. Морфогенез кариозного процесса. Исходы. Осложнения. Другие поражения твердых тканей зубов: повышенное стирание, сошлифовывание, эрозия.
93. Пульпит. Этиология, патогенез. Виды пульпита по локализации, формы - по течению. Морфологическая характеристика острого и хронического пульпита, классификация. Исходы. Осложнения.
94. Периодонтит. Этиология, патогенез. Виды острого и хронического периодонтита и их морфологическая характеристика. Радикулярная.(околокорневая) киста, ее

морфологическая характеристика. Осложнения периодонтита: периостит, остеомиелит, одонтогенный сепсис.

95. Гингивит. Этиология, патогенез, классификация, морфологическая характеристика. Исходы, осложнения. Пародонтит. Этиология, патогенез, классификация, морфологическая характеристика. Определение "пародонтального кармана". Морфологическая характеристика. Зубной камень и его роль в развитии воспалительного процесса. Исходы, осложнения,
96. Пародонтоз. Этиология, патогенез, морфологическая характеристика, исходы, осложнения. Десмодонтоз. Этиология, патогенез, морфологическая характеристика.
97. Бактериальные инфекции с поражением слизистой оболочки и мягких тканей рта. Общая характеристика. Острый язвенно-некротический гингивит. Этиология, патогенез, патологическая анатомия. Поражение слизистой оболочки рта при сифилисе, туберкулезе, скарлатине.
98. Вирусные инфекции. Общая характеристика. Герпетический гингивостоматит. Этиология, патогенез, патологическая анатомия. Рецидивирующий герпес. Этиология, патогенез, патологическая анатомия. Поражения слизистой оболочки рта при инфекционном мононуклеозе, кори, ветряной оспе.
99. Микотические заболевания. Общая характеристика. Кандидоз. Этиология, патогенез, патологическая анатомия. Клинико-анатомические формы кандидоза слизистой оболочки рта. Актиномикоз. Этиология, патогенез, патологическая анатомия. "Волосатый" язык. Морфологическая характеристика.
100. Рецидивирующий афтозный стоматит. Этиология, патогенез, патологическая анатомия. Поражения слизистой оболочки рта при СПИДе.
101. Заболевания, сопровождающиеся кератозом. Общая характеристика. Красный плоский лишай. Этиология, патогенез, патологическая анатомия. Красный плоский лишай как предраковое состояние. Лейкоплакия. Этиология, патогенез, патологическая анатомия. Лейкоплакия как предраковое состояние.
102. Аутоиммунные заболевания. Обыкновенная пузырчатка, буллезный пемфигоид, пемфигоид слизистых оболочек (рубцовый пемфигоид). Этиология, патогенез, патологическая анатомия. Медикаментозный стоматит. Общая характеристика. Причины. Проявления. Многоформная эритема. Синдром Стивенса-Джонсона.
103. Доброкачественные опухоли слизистой оболочки и мягких тканей рта. Классификация. Характеристика конкретных новообразований. Опухолеподобные поражения. Пиогенная гранулема. Периферическая гигантоклеточная гранулема.
104. Злокачественные опухоли слизистой оболочки и мягких тканей рта. Классификация. Предраковые заболевания. Рак губы, языка, дна полости рта, десны, слизистой оболочки щеки и неба. Рецидивы и метастазы.
105. Проявления в слизистой оболочке рта при системных заболеваниях и метаболических нарушениях. Атрофия сосочков языка ("лакированный язык"). Причины. Набухшая, красная мягкая десна. Причины. Кровоизлияния в области десен. Причины. Пигментация меланином слизистой оболочки рта. Причины.
106. Заболевания челюстных костей. Общая характеристика. Классификация. Травматические повреждения челюстных костей. Переломы челюстных костей. Патологическая анатомия, осложнения. Причины смерти.
107. Остеомиелит челюстных костей. Этиология, патогенез, патологическая анатомия. Исходы, осложнения. Остеомиелит при туберкулезе, сифилисе челюстных костей.
108. Кисты челюстных костей. Классификация. Эпителиальные кисты: дизонтогенетические (одонтогенные и неодонтогенные) и воспалительные. Морфологическая характеристика. Кисты челюстных костей без эпителиальной выстилки: простая (травматическая, геморрагическая) и аневризматическая. Морфологическая характеристика.
109. Опухоли челюстных костей. Классификация: одонтогенные и неодонтогенные (доброкачественные и злокачественные, их характеристика, рецидивы и метастазы). Центральная гигантоклеточная гранулема. Морфологическая характеристика.

110. Фиброзная дисплазия. Морфологическая характеристика. Болезнь Педжета. Этиология, патогенез, патологическая анатомия.
111. Заболевания слюнных желез. Общая характеристика. Классификация. Ксеростомия: причины, последствия. Травматические повреждения слюнных желез. Последствия. Слюнно-каменная болезнь. Этиология, патогенез, патологическая анатомия.
112. Бактериальные инфекции с поражением слюнных желез слюнных желез. Острый гнойный сиаладенит. Этиология, патогенез, патологическая анатомия. Хронический сиаладенит. Поражения слюнных желез при туберкулезе, сифилисе.
113. Опухоли и опухолеподобные поражения слюнных желез. Общая характеристика. Классификация. Эпителиальные опухоли: аденомы и карциномы, их разновидности. Рецидивы, метастазы. Доброкачественные лимфоэпителиальные поражения. Кисты.
114. Заболевания шеи. Общая характеристика. Классификация. Кисты шеи. Щитовидно-язычная киста. Лимфоэпителиальная (бранхиогенная) киста. Лимфангиома (кистозная гигрома). Врожденная тератома шеи. Доброкачественный билатеральный липоматоз.

Ситуационные задачи

ОЗНАКОМЬТЕСЬ С СИТУАЦИЕЙ И ДАЙТЕ РАЗВЕРНУТЫЕ ОТВЕТЫ НА ВОПРОСЫ
Задача 1. Больной туберкулезом умер от легочно-сердечной недостаточности. На вскрытии обнаружены межуточный миокардит, множественные очажки размером с просяное зерно в легких, печени и селезенке. **Вопросы и задания:** 1. Назовите изменения в легких, печени и селезенке. 2. Как называются эти «очажки»? 3. Какую тканевую реакцию они отражают? 4. Что входит в состав данного образования? 5. Каков исход данного образования? **Ответы:** 1. Изменения в легких, печени и селезенки называются милиарный туберкулез. 2. «Очажки» называются – гранулемы. 3. Они отражают тканевую реакцию – продуктивную. 4. В состав данного образования входят: казеозный некроз, эпителиоидные клетки, лимфоциты и клетки Пирогова-Лангханса. 5. Исход данного образования – рубцевание.
Задача 2. Мужчина 46 лет, после переохлаждения внезапно почувствовал острую боль в левой половине грудной клетки, одышку, головные и мышечные боли, озноб; температура 39,2^{0}С. В клинику поступил на 3-й день болезни. При обследовании выявлено отсутствие дыхания в области верхней доли левого легкого, шум трения плевры, тахикардия, нейтрофильный лейкоцитоз, увеличение СОЭ. Несмотря на проводимое лечение, через 2 недели у больного отмечается кашель с выделением гнойной мокроты, боли в грудной клетке слева, температура 38,5^{0}С. **Вопросы и задания:** 1. Какое заболевание развилось у больного? 2. Стадия болезни? 3. С чем связан шум трения плевры? 4. Назовите осложнение, развившееся у больного. 5. Перечислите возможные внелегочные осложнения. **Ответы:** 1. У больного развилась долевая пневмония. 2. Стадия болезни – стадия серого опеченения. 3. Шум трения плевры связан с фибринозным плевритом. 4. Осложнение, развившееся у больного - абсцесс легкого. 5. Возможные внелегочные осложнения: перикардит, медиастинит, перитонит, гнойный артериит, гнойный менингит.

ОЗНАКОМЬТЕСЬ С СИТУАЦИЕЙ И ДАЙТЕ РАЗВЕРНУТЫЕ ОТВЕТЫ НА ВОПРОСЫ

1. Мужчина, 57 лет, в течение трех месяцев употреблявший алкоголь, госпитализирован с жалобами на повышение артериального давления до 180/90 мм.рт.ст, аритмию, отеки нижних конечностей. Спустя три дня после госпитализации развился делирий, нарушилась гемодинамика. При аутопсийном и гистологическом исследовании масса сердца 420 г. Сердце размерами 13.0×11.0×5.5см. Толщина миокарда правого желудочка 0.3 см. Толщина миокарда левого желудочка 1.5 см. Толщина межжелудочковой перегородки 1.3 см. Периметр митрального клапана 10.5 см, периметр трехстворчатого клапана 14.0 см. миокард на разрезе глинистого цвета с множеством буроватых вкраплений, дряблой консистенции. На разрезе ткани легких, при надавливании во всех отделах обильно выделяется красная, пенистая жидкость. Гистологически: кардиомиоциты с очагами некроза и фрагментации, саркоплазма розовая, поперечная исчерченность прослеживается, ядра хорошо видны. В микроциркуляторном русле гиалиноз сосудов.

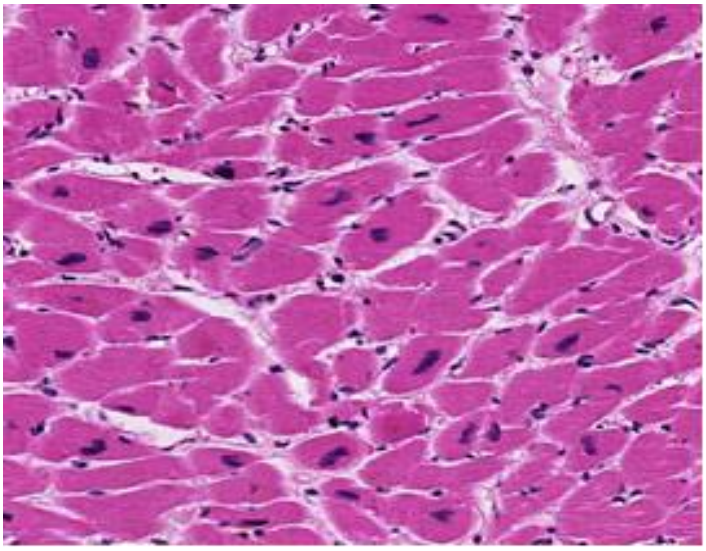

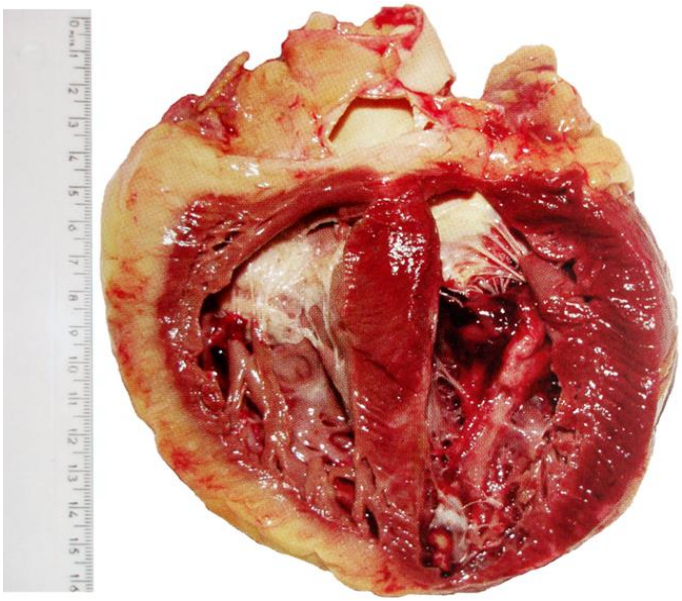

1. Назовите непосредственную причину смерти
2. Составьте патологоанатомический диагноз:
3. Какое заболевание можно заподозрить, учитывая только толщину миокарда левого желудочка
4. Какие морфологические признаки позволяют заподозрить хроническое злоупотребление алкоголем
5. Укажите нормальные значения массы и размеров сердца у взрослых мужчин.

2. Больная 80 лет, была доставлена машиной скорой медицинской помощи в больницу с клинической картиной «острого живота» и кишечной непроходимости. При экстренной хирургической операции — лапаротомии — петли тонкой кишки раздуты, черного и темно-красного цвета, дряблой консистенции. Мезентериальные артерии с атеросклеротическими бляшками, просвет некоторых обтурирован тромбами.

1. Назовите процесс, развившийся у больной в тонкой кишке.
2. Назовите причину данного процесса в кишке.
3. Назовите причины черного окрашивания стенки тонкой кишки.
4. Перечислите органы, в которых может развиться аналогичный патологический процесс ….
5. Перечислите основные виды некроза: 1., 2., 3.

5. Критерии оценивания результатов обучения

Оценка «***отлично***» выставляется обучающемуся, если он владеет знаниями предмета в полном объеме учебной программы, достаточно глубоко осмысливает дисциплину; самостоятельно, в логической последовательности и исчерпывающе отвечает на все вопросы, подчеркивает при этом самое существенное, умеет анализировать, сравнивать, классифицировать, обобщать, конкретизировать и систематизировать изученный материал, выделять в нем главное: устанавливать причинно-следственные связи; четко формирует ответы.

Оценка «***хорошо***» выставляется обучающемуся, если он владеет знаниями дисциплины почти в полном объеме программы (имеются пробелы знаний только в некоторых, особенно сложных разделах); самостоятельно и отчасти при наводящих вопросах дает полноценные ответы на вопросы; не всегда выделяет наиболее существенное, не допускает вместе с тем серьезных ошибок в ответах.

Оценка «***удовлетворительно***» выставляется обучающемуся, если он владеет основным объемом знаний по дисциплине; проявляет затруднения в самостоятельных ответах, оперирует неточными формулировками; в процессе ответов допускает ошибки по существу вопросов.

Оценка «***неудовлетворительно***» выставляется обучающемуся, если он не освоил обязательного минимума знаний предмета, не способен ответить на вопросы даже при дополнительных наводящих вопросах экзаменатора.