

Документ подписан простой электронной подписью

Информация о владельце:

ФИО: Шуматов Валентин Борисович

Должность: Ректор

Дата подписания: 20.02.2025 14:34:10

Уникальный программный ключ:

1cef78fd73d75dc6ecf72fe1eb94f0e387a2985d2657b784e019bf8a794cb4

Федеральное государственное бюджетное образовательное учреждение
высшего образования
«Тихоокеанский государственный медицинский университет»
Министерства здравоохранения Российской Федерации

«УТВЕРЖДАЮ»

Директор института стоматологии



/Первов Ю.Ю./

«28»июня 2024 г.

ФОНД ОЦЕНОЧНЫХ СРЕДСТВ

Б1.О.35 Клиническая ортопедическая стоматология

(наименование дисциплины (модуля))

основной образовательной программы высшего образования

Направление подготовки

(специальность)

Уровень подготовки

31.05.03 Стоматология

(код, наименование)

Специалитет

(специалитет/магистратура)

Направленность подготовки

02 Здравоохранение

**Сфера профессиональной
деятельности**

в сфере оказания медицинской помощи
при стоматологических заболеваниях

Форма обучения

Очная

(очная, очно-заочная)

Срок освоения ООП

5 лет

(нормативный срок обучения)

Институт/кафедра

Институт стоматологии

1. ВВОДНАЯ ЧАСТЬ

1.1. Фонд оценочных средств регламентирует формы, содержание, виды оценочных средств для текущего контроля, промежуточной аттестации и итоговой (государственной итоговой) аттестации, критерии оценивания дифференцированно по каждому виду оценочных средств.

1.3. Фонд оценочных средств определяет уровень формирования у обучающихся установленных в ФГОС ВО и определенных в основной образовательной программе высшего образования по направлению подготовки/специальности 31.05.03 Стоматология, направленности 02 Здравоохранение (в сфере оказания медицинской помощи при стоматологических заболеваниях) универсальных (УК) компетенций, общепрофессиональных (ОПК) и профессиональных (ПК) компетенций

https://tgmu.ru/sveden/files/31.05.03_Stomatologiya_2023_.pdf

2. ОСНОВНАЯ ЧАСТЬ

2.1. Виды контроля и аттестации, формы оценочных средств

№ п/п	Виды контроля	Оценочные средства
		Форма
1	Текущий контроль	Вопросы для собеседования (Приложение 1)
		Тестовые задания (Приложение 2)
		Ситуационные задачи (Приложение 3)
		Чек-листы (Приложение 4)
2	Промежуточная аттестация	Вопросы для собеседования (Приложение 1)
		Чек-листы (Приложение 4)

3. Критерии оценивания результатов обучения

Оценка **«отлично»** выставляется обучающемуся, если он владеет знаниями предмета в полном объеме учебной программы, достаточно глубоко осмысливает дисциплину; самостоятельно, в логической последовательности и исчерпывающе отвечает на все вопросы, подчеркивает при этом самое существенное, умеет анализировать, сравнивать, классифицировать, обобщать, конкретизировать и систематизировать изученный материал, выделять в нем главное: устанавливать причинно-следственные связи; четко формирует ответы.

Оценка **«хорошо»** выставляется обучающемуся, если он владеет знаниями дисциплины почти в полном объеме программы (имеются пробелы знаний только в некоторых, особенно сложных разделах); самостоятельно и отчасти при наводящих вопросах дает полноценные ответы на вопросы; не всегда выделяет наиболее существенное, не допускает вместе с тем серьезных ошибок в ответах.

Оценка **«удовлетворительно»** выставляется обучающемуся, если он владеет основным объемом знаний по дисциплине; проявляет затруднения в самостоятельных ответах, оперирует неточными формулировками; в процессе ответов допускает ошибки по существу вопросов.

Оценка **«неудовлетворительно»** выставляется обучающемуся, если он не освоил обязательного минимума знаний предмета, не способен ответить на вопросы даже при дополнительных наводящих вопросах экзаменатора.

Контрольные вопросы к экзамену (зачету) по дисциплине (модулю)
 Б1.О.35 Клиническая ортопедическая стоматология

Вид	Код	Текст компетенции / названия трудовой функции / названия трудового действия / текст элемента ситуационной задачи
С	31.05.03	Стоматология
К	ОПК-5	Способен проводить обследование пациента с целью установления диагноза при решении профессиональных задач
К	ОПК-6	Способен назначать, осуществлять контроль эффективности и безопасности немедикаментозного и медикаментозного лечения при решении профессиональных задач
К	ПК-1	Способность и готовность к осуществлению мероприятий, направленных на диагностику стоматологических заболеваний, в том числе с использованием методов цифрового здравоохранения
К	ПК-2	Способность к назначению и применению современных методов и/или цифровых технологий в лечении пациентов со стоматологическими заболеваниями с последующим контролем эффективности и безопасности
К	ПК-3	Способность к разработке, внедрению и повышению эффективности реабилитационных программ у пациентов со стоматологическими заболеваниями
Ф	А/01.7	Проведение обследования пациента с целью установления диагноза
Ф	А/02.7	Назначение, контроль эффективности и безопасности немедикаментозного и медикаментозного лечения
Ф	А/03.7	Разработка, реализация и контроль эффективности индивидуальных реабилитационных программ
И		ДАЙТЕ ОТВЕТЫ НА ВОПРОСЫ
Т		<p>1. Челюстно-лицевое протезирование. Лицевые протезы. Диагностические и тактические ошибки и осложнения при ортопедическом лечении челюстно–лицевых больных.</p> <p>2.. Повышенная стираемость твердых тканей естественных зубов. Этиология. Патогенез. Классификация клинических форм изменения зубочелюстной системы при патологической стираемости. Диагностика.</p> <p>3.. Локализованная форма повышенной стираемости твердых тканей зубов при интактных зубных рядах. Методы ортопедического и комплексного (ортодонтического и ортопедического) лечения. Ортопедические методы восстановления коронок зубов.</p> <p>4. Генерализованная форма повышенной стираемости при интактных зубных рядах со снижением высоты нижнего отдела лица в центральной окклюзии.</p> <p>5. Деформация зубных рядов и прикуса в результате частичной вторичной адентии. Феномен Попова – Годона. Патогенез. Клиника, диагностика Лечение. Клинические разновидности (формы).</p> <p>6. Аномалии зубочелюстной системы у взрослых. Специальные методы обследования больных с аномалиями.</p>

		<p>Клинические формы. Этиология. Патогенез. Клиника. Диагностика. Методы ортодонтического, ортопедического и хирургического лечения.</p> <p>7. Ортопедическое лечение больных с дефектами зубных рядов протезами с опорой на имплантаты.</p> <p>8. Телерентгенография черепа и ее анализ.</p> <p>9. Методы ортопедического лечения с использованием стоматологической имплантации при полном отсутствии зубов.</p> <p>10. Методы ортопедического лечения с использованием стоматологической имплантации при частичном отсутствии зубов.</p> <p>11. Особенности протезирования пациентов на верхней челюсти с опорой на имплантаты.</p> <p>12. Особенности протезирования пациентов на нижней челюсти с опорой на имплантаты.</p> <p>13. Ортопедическое лечение больных с дефектами зубных рядов протезами с опорой на мини-имплантаты.</p> <p>14. Виды протезов с опорами на имплантаты.</p>
--	--	--

Шкала оценивания

«Отлично» - более 91% правильных ответов

«Хорошо» - 81-90% правильных ответов

«Удовлетворительно» - 71-80% правильных ответов

«Неудовлетворительно» - менее 71% правильных ответов

Тестовые задания по дисциплине (модулю)
Б1.О.35 Клиническая ортопедическая стоматология

Вид	Код	Текст компетенции / названия трудовой функции / названия трудового действия / текст элемента ситуационной задачи
С	31.05.03	Стоматология
К	ОПК-5	Способен проводить обследование пациента с целью установления диагноза при решении профессиональных задач
К	ОПК-6	Способен назначать, осуществлять контроль эффективности и безопасности немедикаментозного и медикаментозного лечения при решении профессиональных задач
К	ПК-1	Способность и готовность к осуществлению мероприятий, направленных на диагностику стоматологических заболеваний, в том числе с использованием методов цифрового здравоохранения
К	ПК-2	Способность к назначению и применению современных методов и/или цифровых технологий в лечении пациентов со стоматологическими заболеваниями с последующим контролем эффективности и безопасности
К	ПК-3	Способность к разработке, внедрению и повышению эффективности реабилитационных программ у пациентов со стоматологическими заболеваниями
Ф	А/01.7	Проведение обследования пациента с целью установления диагноза
Ф	А/02.7	Назначение, контроль эффективности и безопасности немедикаментозного и медикаментозного лечения
Ф	А/03.7	Разработка, реализация и контроль эффективности индивидуальных реабилитационных программ
И		ДАЙТЕ ОТВЕТЫ НА ВОПРОСЫ ТЕСТОВЫХ ЗАДАНИЙ 1 УРОВНЯ (ОДИН ПРАВИЛЬНЫЙ ОТВЕТ)
Т		<p>1.Завышение высоты нижнего отдела лица при протезировании с опорой на имплантаты</p> <ol style="list-style-type: none"> 1.допустимо во всех случаях 2.недопустимо во всех случаях 3.недопустимо только при полном отсутствии зубов 4.допустимо при опоре на имплантат и естественные зубы 5.допустимо при использовании имплантата в качестве промежуточной опоры <p>2.Показаниями к проведению имплантации являются</p> <ol style="list-style-type: none"> 1.полное отсутствие зубов 2.концевые дефекты зубных рядов 3.потеря одного зуба 4.неудовлетворительная фиксация съемного протеза 5.все вышеперечисленное <p>3.К противопоказаниям к проведению имплантации относятся</p> <ol style="list-style-type: none"> 1.эндокринные заболевания 2.сифилис 3.гемофилия 4.нарушение кальциевого обмена 5.все вышеперечисленное

	<p>4. Частичную вторичную адентию, осложненную феноменом Попова-Годона, следует дифференцировать</p> <ol style="list-style-type: none"> 1.от частичной адентии, осложненной снижением окклюзионной высоты и дистальным смещением нижней челюсти; 2.от частичной адентии, осложненной патологической стираемостью твердых тканей зубов и снижением окклюзионной высоты; 3.от частичной адентии обеих челюстей, когда не сохранилось ни одной пары антогонирующих зубов. 4.от патологической стираемости; 5.все правильно <p>5.При второй степени стираемости глубина поражения твердых тканей составляет</p> <ol style="list-style-type: none"> 1.полное стирание жевательных бугров с обнажением тканей дентина. 2. Стирание происходит в пределах основного массива дентина без образования полости 3.половину длины коронки 4.2/3 коронки зуба <p>5.При прямом виде прикуса встречается форма патологической стираемости</p> <ol style="list-style-type: none"> 1.горизонтальная 2.вертикальная 3.смешанная 4.компенсированная <p>6.Форма патологической стираемости твердых тканей зубов, при которой поражены вестибулярная и (или) оральная поверхности зубов, называется</p> <ol style="list-style-type: none"> 1.декомпенсированная 2.вертикальная 3.компенсированная 4.горизонтальная <p>7.Форма патологической стираемости твердых тканей зубов, которая характеризуется отсутствием снижения высоты нижней трети лица, называется</p> <ol style="list-style-type: none"> 1.чрезмерная 2.компенсированная 3.горизонтальная 4.вертикальная 5.смешанная <p>8.Отсутствие снижения высоты нижней трети лица при компенсированной форме патологической стираемости зубов обусловлено</p> <ol style="list-style-type: none"> 1.смещением нижней челюсти 2.ростом альвеолярного отростка челюстей 3.изменением взаимоотношений элементов височно-нижнечелюстного сустава 4.выдвижением зубов 5.ошибкой препарирования
--	--

		<p>9.Дополнительные методы исследования больных с декомпенсированной формой патологической стираемости твердых тканей зубов</p> <ol style="list-style-type: none"> 1.клинический анализ крови 2.томография височно-нижнечелюстного сустава 3.биохимический анализ крови 4.рентгенологическое исследование зубов и челюстей 5.правильные ответы б) и г) <p>10.При всех формах патологической стираемости показаны ортопедические конструкции</p> <ol style="list-style-type: none"> 1.штампованные коронки 2.цельнолитые протезы 3.внеротовые лечебные аппараты <p>11.При 3-й степени патологической стираемости зубов показано применение</p> <ol style="list-style-type: none"> 1.пломб 2.вкладок 3.культевых коронок 4.штампованных коронок
И		<p>ДАЙТЕ ОТВЕТЫ НА ВОПРОСЫ ТЕСТОВЫХ ЗАДАНИЙ 2 УРОВНЯ (НЕСКОЛЬКО ПРАВИЛЬНЫХ ОТВЕТОВ)</p>
Т		<ol style="list-style-type: none"> 1. Форма повышенной стертости твердых тканей зубов зависит от: <ol style="list-style-type: none"> 1. формы зубных рядов 2. вида прикуса 3. размера зубов 4. размера челюстей 5. верно 1) и 3) 2. Глубина поражения твердых тканей зубов при I степени повышенной <ol style="list-style-type: none"> 1. до 1/3 длины коронки 2. от 2/3 длины коронки до шейки зуба 3. от 1/3 до 2/3 длины коронки 4. от 1/3 до 1/2 длины коронки 5. от 1/2 до 2/3 длины коронки 3. Глубина поражения твердых тканей зубов при II степени повышенной стертости достигает: <ol style="list-style-type: none"> 1. до 1/3 длины коронки 2. от 2/3 длины коронки до шейки зуба 3. от 1/3 до 2/3 длины коронки 4. от 1/3 до 1/2 длины коронки 5. до 1/4 длины коронки 4. Глубина поражения твердых тканей зубов при III степени повышенной стертости достигает: <ol style="list-style-type: none"> 1. до 1/3 длины коронки 2. от 2/3 длины коронки до шейки зуба 3. от 1/3 до 2/3 длины коронки 4. от 1/3 до 1/2 длины коронки

	<p>5. до 1/4 длины коронки</p> <p>5. Форма повышенной стертости твердых тканей зубов, при которой поражены вестибулярная и (или) оральная поверхности зубов, называется:</p> <ol style="list-style-type: none">1. смешанная2. вертикальная3. компенсированная4. декомпенсированная5. горизонтальная <p>6. Форма повышенной стертости твердых тканей зубов, которая характеризуется отсутствием снижения высоты нижнего отдела лица, называется:</p> <ol style="list-style-type: none">1. смешанная2. вертикальная3. компенсированная4. декомпенсированная5. горизонтальная <p>7. Отсутствие снижения высоты нижнего отдела лица при определенной форме повышенной стертости зубов обусловлено:</p> <ol style="list-style-type: none">1. смещением нижней челюсти2. ростом альвеолярных отростков челюстей3. изменением взаимоотношений элементов ВНЧС4. выдвижением зубов5. верно 1) и 4) <p>8. Автором классификации повышенной стертости по распространенности патологического процесса является:</p> <ol style="list-style-type: none">1. Грозовский2. Курляндский3. Бушан4. Дойников5. Копейкин <p>9. Дополнительные методы исследования больных с декомпенсированной формой повышенной стертости твердых тканей зубов включают:</p> <ol style="list-style-type: none">1. клинический анализ крови2. томографию ВНЧС3. биохимический анализ крови4. рентгенологическое исследование зубов и челюстей5. верно 2) и 4) <p>10. При II и III степенях повышенной стертости противопоказано применение:</p> <ol style="list-style-type: none">1. цельнолитых коронок2. штампованных коронок3. цельнолитых мостовидных протезов4. штампованно-паяных мостовидных протезов5. верно 2) и 4) <p>11. При II и III степенях декомпенсированной формы повышенной</p>
--	--

стертости твердых тканей зубов:

1. терапевтический
2. ортодонтический
3. хирургический
4. ортопедический
5. верно 2) и 4)

12. При декомпенсированной форме генерализованной (II или III степени) повышенной стертости твердых тканей зубов отмечается:

1. последовательная дезокклюзия
2. перестройка миотатического рефлекса
3. постепенная дезокклюзия
4. коррекция формы зубных рядов
5. верно 1) и 4)

13. При компенсированной форме генерализованной повышенной стертости твердых тканей зубов отмечается:

1. постепенная дезокклюзия
2. коррекция формы зубных рядов
3. последовательная дезокклюзия
4. перестройка миотатического рефлекса
5. верно 1) и 2)

14. При компенсированной форме локализованной повышенной стертости твердых тканей зубов отмечается:

1. постепенная дезокклюзия
2. коррекция формы зубных рядов
3. последовательная дезокклюзия
4. перестройка миотатического рефлекса
5. верно 2) и 4)

15. При I степени повышенной стертости зубов показано применение:

1. пластиночных протезов
2. вкладок
3. штифтовых конструкций с последующим покрытием коронкой
4. искусственных коронок
5. верно 2) и 4)

16. При II и III степенях повышенной стертости зубов показано применение:

1. вкладок
2. цельнолитых коронок
3. штампованных коронок
4. культевых штифтовых вкладок
5. верно 2) и 4)

17. При II и III степенях повышенной стертости зубов показано применение:

1. штампованных коронок
2. цельнолитых коронок
3. штампованно-паяных мостовидных протезов
4. цельнолитых мостовидных протезов
5. верно 2) и 4)

		<p>18. Для ортодонтического этапа лечения больных с повышенной стертостью зубов применяется:</p> <ol style="list-style-type: none"> 1. пластинка с вестибулярной дугой 2. пластинка с наклонной плоскостью 3. пластмассовая капша 4. шина Порта 5. пластинка с ортодонтическим винтом <p>19. При повышенной стертости твердых тканей зубов полость зуба:</p> <ol style="list-style-type: none"> 1. увеличивается 2. уменьшается 3. не изменяется 4. в начале заболевания увеличивается, затем уменьшается 5. в начале заболевания уменьшается, затем увеличивается <p>20. Осложнением повышенной стертости зубов является:</p> <ol style="list-style-type: none"> 1. кариес 2. окклюзионно-артикуляционный дисфункциональный синдром 3. флюороз 4. гингивостоматит Венсана 5. клиновидный дефект <p>21. При внешнем осмотре больных с декомпенсированной формой повышенной стертости твердых тканей зубов отмечается:</p> <ol style="list-style-type: none"> 1. углубление носогубных складок, старческое выражение лица 2. асимметрия лица 3. «птичье» лицо 4. гиперемия кожных покровов 5. верно 2) и 4) <p>2. Для дифференциации компенсированной формы повышенной стертости твердых тканей зубов от декомпенсированной необходимо:</p> <ol style="list-style-type: none"> 1. измерить разницу между высотой нижнего отдела лица при физиологическом покое и в центральной окклюзии 2. провести рентгенологическое исследование зубов 3. провести ЭОД 4. изготовить диагностические модели 5. верно 2) и 3)
И		<p>ДАЙТЕ ОТВЕТЫ НА ВОПРОСЫ ТЕСТОВЫХ ЗАДАНИЙ 3 УРОВНЯ (ЗАДАНИЯ НА ОПРЕДЕЛЕНИЕ СООТВЕТСТВИЯ)</p>

Установите соответствие: выберите для класса супраконтактов по Дженкинсу характеристику

Супраконтакты по Дженкинсу:

- 1) 1
- 2) 1a
- 3) 2a
- 4) 3
- 5) 3a
- 6) 2

Характеристика:

А) вестибулярный скат язычных бугров нижних моляров и премоляров

Б) вестибулярные скаты щечных бугров моляров и премоляров

В) оральные скаты щечных бугров моляров нижней челюсти и оральные поверхности передних верхних зубов

Г) оральные скаты щечных бугров нижних моляров и премоляров

Д) вестибулярные скаты небных бугров верхних моляров и премоляров

Е) оральные скаты небных бугров верхних моляров и премоляров

Установите соответствие: укажите расположение волокон периодонта

Волокна периодонта:

- 1) трансептальные волокна
- 2) свободные волокна десны
- 3) циркулярные волокна
- 4) альвеолярные гребешковые волокна
- 5) косые волокна
- 6) зубоальвеолярные волокна

Месторасположение:

А) охватывают шейку зуба

Б) идут от шейки и вплетаются в соединительную ткань десны

В) идут горизонтально и соединяют соседние зубы

Г) охватывают срединную часть корня зуба

Д) идут от вершины альвеолярного гребня к цементу шейки зуба

Е) начинаются от Цемента корня на всем протяжении и идут к стенке зубной альвеолы

Установите соответствие: укажите для клеточных элементов периодонта их функцию

Клеточные элементы периодонта:

- 1) фибробласты
- 2) лаброциты
- 3) плазматические клетки
- 4) цементобласты
- 5) островки Малассе
- 6) остеобласты

Функция:

А) построение вторичного клеточного цемента

Б) синтез основного вещества

В) синтез гепарина и гистамина

Г) источник эпителизации хронических апикальных процессов

Д) выработка антител

Е) молодые клетки костной ткани (диаметром 15-20 мкм), которые

		<p>синтезируют межклеточное вещество – матрикс</p> <p>Установите соответствие: выберите для функции периодонта их характеристику</p> <p>Функции периодонта:</p> <ol style="list-style-type: none"> 1) опорно-удерживающая(амортизирующая) 2) барьерная 3) трофическая 4) рефлекторная 5) пластическая 6) распределительно-регулирующая <p>Характеристика:</p> <p>А) коллагеновые и эластические волокна и жидкое содержимое сосудов и лимфузлов, тканевая жидкость-гидравлическая пушка</p> <p>Б) регуляция жевательного давления за счет мускулярного рефлекса, механорецепторов</p> <p>В) фибро-остео-цементобласты</p> <p>Г) широкая сеть кровеносных, лимфатических и нервных окончаний</p> <p>Д) способность десны к ороговению, построение десневой бороздки</p> <p>Е) равномерное перераспределение нагрузки на зуб и ткани альвеолы при жевании</p>
--	--	---

Шкала оценивания

«Отлично» - более 91% правильных ответов

«Хорошо» - 81-90% правильных ответов


«Удовлетворительно» - 71-80% правильных ответов

«Неудовлетворительно» - менее 71% правильных ответов

Типовые ситуационные задачи по дисциплине (модулю)
Б1.О.35 Клиническая ортопедическая стоматология


Ситуационная задача по дисциплине (модулю) № 1

Вид	Код	Текст компетенции / названия трудовой функции / названия трудового действия / текст элемента ситуационной задачи
С	31.05.03	Стоматология
К	ОПК-5	Способен проводить обследование пациента с целью установления диагноза при решении профессиональных задач
К	ОПК-6	Способен назначать, осуществлять контроль эффективности и безопасности немедикаментозного и медикаментозного лечения при решении профессиональных задач
К	ПК-1	Способность и готовность к осуществлению мероприятий, направленных на диагностику стоматологических заболеваний, в том числе с использованием методов цифрового здравоохранения
К	ПК-2	Способность к назначению и применению современных методов и/или цифровых технологий в лечении пациентов со стоматологическими заболеваниями с последующим контролем эффективности и безопасности
К	ПК-3	Способность к разработке, внедрению и повышению эффективности реабилитационных программ у пациентов со стоматологическими заболеваниями
Ф	А/01.7	Проведение обследования пациента с целью установления диагноза
Ф	А/02.7	Назначение, контроль эффективности и безопасности немедикаментозного и медикаментозного лечения
Ф	А/03.7	Разработка, реализация и контроль эффективности индивидуальных реабилитационных программ
И		ОЗНАКОМЬТЕСЬ С СИТУАЦИЕЙ И ДАЙТЕ РАЗВЕРНУТЫЕ ОТВЕТЫ НА ВОПРОСЫ
У		<p>В клинику ортопедической стоматологии обратилась пациентка И., 76 лет. Жалобы: на неудовлетворительную эстетику, затрудненное пережевывание пищи, плохую фиксацию съемных протезов.</p> <p>Анамнез заболевания: отсутствующие зубы удалялись в результате кариеса и его осложнений. Первое протезирование проводилось около 28 лет назад, последнее 9 месяцев назад – цельнолитыми коронками с пластмассовой облицовкой и частичными съемными пластиночными протезами. Последнее удаление 4 месяца назад в связи с кариозным процессом под коронками, после чего нарушилась фиксация съемных протезов.</p> <p>Данные объективного обследования, внешний осмотр: выражены носогубные складки, углы рта незначительно опущены. Высота нижнего отдела лица в состоянии центральной окклюзии снижена на 4 мм.</p> <p>Объективно при осмотре:</p>

																																																																		
		Зубная формула: <table border="1" style="width: 100%; text-align: center;"> <tr> <td>О</td><td>О</td><td>О</td><td>О</td><td>О</td><td>К</td><td>О</td><td>О</td><td>О</td><td>О</td><td>О</td><td>О</td><td>О</td><td>О</td><td>О</td><td>О</td> </tr> <tr> <td>18</td><td>17</td><td>16</td><td>15</td><td>14</td><td>13</td><td>12</td><td>11</td><td>21</td><td>22</td><td>23</td><td>24</td><td>25</td><td>26</td><td>27</td><td>28</td> </tr> <tr> <td>48</td><td>47</td><td>46</td><td>45</td><td>44</td><td>43</td><td>42</td><td>41</td><td>31</td><td>32</td><td>33</td><td>34</td><td>35</td><td>36</td><td>37</td><td>38</td> </tr> <tr> <td>О</td><td>О</td><td>О</td><td>О</td><td>О</td><td>О</td><td>О</td><td>О</td><td>О</td><td>О</td><td>О</td><td>О</td><td>О</td><td>О</td><td>О</td><td>О</td> </tr> </table>	О	О	О	О	О	К	О	О	О	О	О	О	О	О	О	О	18	17	16	15	14	13	12	11	21	22	23	24	25	26	27	28	48	47	46	45	44	43	42	41	31	32	33	34	35	36	37	38	О	О	О	О	О	О	О	О	О	О	О	О	О	О	О	О
О	О	О	О	О	К	О	О	О	О	О	О	О	О	О	О																																																			
18	17	16	15	14	13	12	11	21	22	23	24	25	26	27	28																																																			
48	47	46	45	44	43	42	41	31	32	33	34	35	36	37	38																																																			
О	О	О	О	О	О	О	О	О	О	О	О	О	О	О	О																																																			
В	1	Поставьте диагноз.																																																																
В	2	Составьте план лечения.																																																																
В	3	Укажите фазы адаптации к полным съемным протезам.																																																																
В	4	Перечислите функциональные пробы по Гербсту для оценки устойчивости пластиночного протеза при полном отсутствии зубов на н/ч.																																																																
В	5	Назовите конструкционные стоматологические материалы, используемые для изготовления съемных пластиночных протезов при полной адентии.																																																																

Оценочный лист
к ситуационной задаче по дисциплине (модулю) № 1

Вид	Код	Текст компетенции / названия трудовой функции / названия трудового действия / текст элемента ситуационной задачи
С	31.05.03	Стоматология
К	ОПК-5	Способен проводить обследование пациента с целью установления диагноза при решении профессиональных задач
К	ОПК-6	Способен назначать, осуществлять контроль эффективности и безопасности немедикаментозного и медикаментозного лечения при решении профессиональных задач
К	ПК-1	Способность и готовность к осуществлению мероприятий, направленных на диагностику стоматологических заболеваний, в том числе с использованием методов цифрового здравоохранения
К	ПК-2	Способность к назначению и применению современных методов и/или цифровых технологий в лечении пациентов со стоматологическими заболеваниями с последующим контролем эффективности и безопасности
К	ПК-3	Способность к разработке, внедрению и повышению эффективности реабилитационных программ у пациентов со стоматологическими заболеваниями
Ф	А/01.7	Проведение обследования пациента с целью установления диагноза
Ф	А/02.7	Назначение, контроль эффективности и безопасности

		немедикаментозного и медикаментозного лечения																																																																																																						
Ф	A/03.7	Разработка, реализация и контроль эффективности индивидуальных реабилитационных программ																																																																																																						
И		ОЗНАКОМЬТЕСЬ С СИТУАЦИЕЙ И ДАЙТЕ РАЗВЕРНУТЫЕ ОТВЕТЫ НА ВОПРОСЫ																																																																																																						
У		<p>В клинику ортопедической стоматологии обратилась пациентка И., 76 лет. Жалобы: на неудовлетворительную эстетику, затрудненное пережевывание пищи, плохую фиксацию съемных протезов.</p> <p>Анамнез заболевания: отсутствующие зубы удалялись в результате кариеса и его осложнений. Первое протезирование проводилось около 28 лет назад, последнее 9 месяцев назад – цельнолитыми коронками с пластмассовой облицовкой и частичными съемными пластиночными протезами. Последнее удаление 4 месяца назад в связи с кариозным процессом под коронками, после чего нарушилась фиксация съемных протезов.</p> <p>Данные объективного обследования, внешний осмотр: выражены носогубные складки, углы рта незначительно опущены. Высота нижнего отдела лица в состоянии центральной окклюзии снижена на 4 мм.</p> <p>Объективно при осмотре:</p>  <p>Зубная формула:</p> <table border="1" data-bbox="475 1525 1264 1825"> <tr> <td>О</td><td>О</td><td>О</td><td>О</td><td>О</td><td>К</td><td>О</td><td>О</td><td>О</td><td>О</td><td>О</td><td>О</td><td>О</td><td>О</td><td>О</td><td>О</td><td>О</td> </tr> <tr> <td>1</td><td>1</td><td>1</td><td>1</td><td>1</td><td>1</td><td>1</td><td>1</td><td>2</td><td>2</td><td>2</td><td>2</td><td>2</td><td>2</td><td>2</td><td>2</td><td>2</td> </tr> <tr> <td>8</td><td>7</td><td>6</td><td>5</td><td>4</td><td>3</td><td>2</td><td>1</td><td>1</td><td>2</td><td>3</td><td>4</td><td>5</td><td>6</td><td>7</td><td>8</td><td></td> </tr> <tr> <td>4</td><td>4</td><td>4</td><td>4</td><td>4</td><td>4</td><td>4</td><td>4</td><td>3</td><td>3</td><td>3</td><td>3</td><td>3</td><td>3</td><td>3</td><td>3</td><td>3</td> </tr> <tr> <td>8</td><td>7</td><td>6</td><td>5</td><td>4</td><td>3</td><td>2</td><td>1</td><td>1</td><td>2</td><td>3</td><td>4</td><td>5</td><td>6</td><td>7</td><td>8</td><td></td> </tr> <tr> <td>О</td><td>О</td><td>О</td><td>О</td><td>О</td><td>О</td><td>О</td><td>О</td><td>О</td><td>О</td><td>О</td><td>О</td><td>О</td><td>О</td><td>О</td><td>О</td><td>О</td> </tr> </table>	О	О	О	О	О	К	О	О	О	О	О	О	О	О	О	О	О	1	1	1	1	1	1	1	1	2	2	2	2	2	2	2	2	2	8	7	6	5	4	3	2	1	1	2	3	4	5	6	7	8		4	4	4	4	4	4	4	4	3	3	3	3	3	3	3	3	3	8	7	6	5	4	3	2	1	1	2	3	4	5	6	7	8		О	О	О	О	О	О	О	О	О	О	О	О	О	О	О	О	О
О	О	О	О	О	К	О	О	О	О	О	О	О	О	О	О	О																																																																																								
1	1	1	1	1	1	1	1	2	2	2	2	2	2	2	2	2																																																																																								
8	7	6	5	4	3	2	1	1	2	3	4	5	6	7	8																																																																																									
4	4	4	4	4	4	4	4	3	3	3	3	3	3	3	3	3																																																																																								
8	7	6	5	4	3	2	1	1	2	3	4	5	6	7	8																																																																																									
О	О	О	О	О	О	О	О	О	О	О	О	О	О	О	О	О																																																																																								
В	1	Поставьте диагноз.																																																																																																						
Э		<p>1. Частичное вторичное отсутствие зубов верхней челюсти IV класс по Гаврилову.</p> <p>2. Полное вторичное отсутствие зубов нижней челюсти II тип по Келлеру.</p> <p>3. Хронический фиброзный периодонтит зуба 1.3. 4. Функциональная перегрузка зуба 1.3, II степень подвижности.</p>																																																																																																						

P2	отлично	Студент должен указать все дескрипторы правильного ответа.
P1	Хорошо/удовлетворительно	Для оценки хорошо: Студент указывает только 3 дескриптора правильного ответа Для оценки удовлетворительно: Студент отвечает на 1-2 дескриптора правильного ответа.
P0	неудовлетворительно	Студент не может назвать дескрипторы правильного ответа.
B	2	Составьте план лечения.
Э		1. Терапевтический протокол: консультация пародонтолога по поводу состояния слизистой оболочки протезного ложа и назначении лечения 2. Хирургический протокол: удаление зуба 1.3 3. С целью улучшения стабильности протеза верхней челюсти рекомендована пластика альвеолярного гребня в позиции 1.3 после удаления зуба 4. После удаления 1.3 рекомендовано воздержаться от протезирования не менее 3-4 недель 5. Ортопедический протокол: изготовление индивидуальных оттисковых ложек на верхнюю челюсть и нижнюю челюсть 6. Изготовление двух полных пластиночных протеза на верхнюю челюсть и нижнюю челюсть
P2	отлично	Студент должен указать все дескрипторы правильного ответа.
P1	хорошо/удовлетворительно	Для оценки хорошо: Студент указывает 4-5 дескрипторов правильного ответа. Для оценки удовлетворительно: Студент должен указать 1-3 дескриптора правильного ответа.
P0	неудовлетворительно	Студент не указывает ни один из перечисленных ответа.
B	3	Укажите фазы адаптации к полным съемным протезам.
Э		1. Первая фаза – фаза расположения – наблюдается в день сдачи протеза. 2. Вторая фаза – фаза частичного торможения – наступает в период от первого до пятого дня после установки протеза 3. Третья фаза – фаза полного торможения – наступает в период от 5 до 33 дня после сдачи протеза.
P2	отлично	Студент должен назвать все дескрипторы правильного ответа
P1	хорошо/удовлетворительно	Для оценки хорошо: Студент указывает на 2 дескриптора правильного ответа. Для оценки удовлетворительно: Студент указывает на 1 дескриптор правильного ответа.
P0	неудовлетворительно	Студент не указывает ни один дескриптор из вышеперечисленных.
B	4	Перечислите функциональные пробы по Гербсту для оценки устойчивости пластиночного протеза при полном отсутствии зубов на н/ч.
Э		1. Проба открывания рта. 2. Проба проглатывания слюны. 3. Проба движения языка по красной кайме губ. 4. Проба касания языком щек. 5. Проба движения языка в направлении носа. 6. Выпячивание губ вперед трубочкой (звук «у»).

P2	отлично	Студент должен указать все дескрипторы правильного ответа
P1	хорошо/удовлетворительно	Для оценки хорошо: Студент указывает 4-5 дескрипторов правильного ответа
		Для оценки удовлетворительно: Студент должен указать 1-3 дескриптора правильного ответа.
P0	неудовлетворительно	Студент не указывает ни один из перечисленных.
B	5	Назовите конструкционные стоматологические материалы, используемые для изготовления съемных пластиночных протезов при полной адентии.
Э		1. Акриловые; 2. Винилакриловые; 3. На основе модифицированного полистирола; 4. Сополимеры или смеси перечисленных пластмасс. 5. Используется как окрашенный, так и бесцветный материал для базиса.
P2	отлично	Студент должен указать все дескрипторы правильного ответа.
P1	хорошо/удовлетворительно	Для оценки хорошо: Студент указывает 3-4 дескриптора правильного ответа.
		Для оценки удовлетворительно: Студент должен указать 1-2 дескриптора правильного ответа.
P0	неудовлетворительно	Студент не указывает ни один из перечисленных.

Ситуационная задача по дисциплине (модулю) № 2

Вид	Код	Текст компетенции / названия трудовой функции / названия трудового действия / текст элемента ситуационной задачи
С	31.05.03	Стоматология
К	ОПК-5	Способен проводить обследование пациента с целью установления диагноза при решении профессиональных задач
К	ОПК-6	Способен назначать, осуществлять контроль эффективности и безопасности немедикаментозного и медикаментозного лечения при решении профессиональных задач
К	ПК-1	Способность и готовность к осуществлению мероприятий, направленных на диагностику стоматологических заболеваний, в том числе с использованием методов цифрового здравоохранения
К	ПК-2	Способность к назначению и применению современных методов и/или цифровых технологий в лечении пациентов со стоматологическими заболеваниями с последующим контролем эффективности и безопасности
К	ПК-3	Способность к разработке, внедрению и повышению эффективности реабилитационных программ у пациентов со стоматологическими заболеваниями
Ф	A/01.7	Проведение обследования пациента с целью установления диагноза
Ф	A/02.7	Назначение, контроль эффективности и безопасности немедикаментозного и медикаментозного лечения
Ф	A/03.7	Разработка, реализация и контроль эффективности индивидуальных реабилитационных программ
И		ОЗНАКОМЬТЕСЬ С СИТУАЦИЕЙ И ДАЙТЕ РАЗВЕРНУТЫЕ ОТВЕТЫ НА ВОПРОСЫ

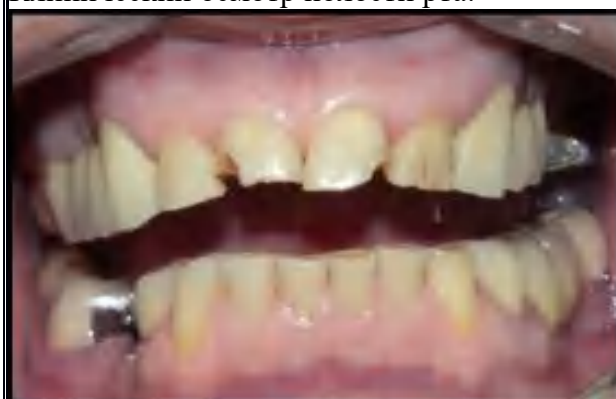В клинику обратился пациент Ф. 53 г. Жалобы: на неудовлетворительную эстетику и нарушение пережевывания пищи.

Анамнез заболевания: протезирование проводилось 10 лет назад. Со слов пациента, отсутствующие зубы удалялись в результате кариеса и его осложнений.

Данные объективного обследования, внешний осмотр: снижение высоты нижнего отдела лица на 3 мм, носогубные складки выражены, углы рта опущены, наблюдается асимметрия лица.

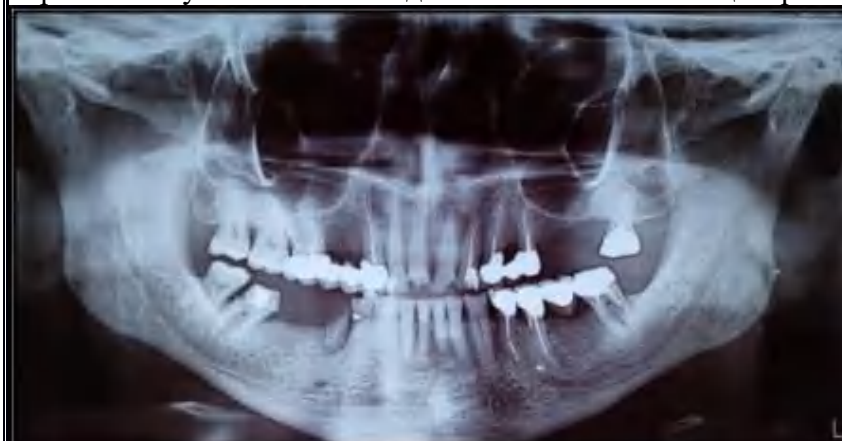16	17	16	15	14	13	12	11	21	22	23	24	25	26	27	28
46	47	46	45	44	43	42	41	31	32	33	34	35	36	37	38
16	17	16	15	14	13	12	11	21	22	23	24	25	26	27	28

Клинический осмотр полости рта:



На верхней челюсти: отсутствие зубов 1.5, 1.4, 2.4, 2.6, 2.7. Металлокерамический протез с опорами на зубы 1.6, 1.3, неудовлетворительное краевое прилегание коронок, частичная расцементировка. Глубокий кариес зубов 1.1, 2.1, 1.2, 2.2. Поломка металлокерамического мостовидного протеза 2.3, 2.5, 2.8.

На нижней челюсти: отсутствуют зубы 3.8, 3.6, 4.6. Металлокерамический мостовидный протез с опорой на зубы 3.7, 3.5, 3.4, неудовлетворительная фиксация протеза, частичная расцементировка искусственных коронок на всех опорных зубах, рецессия и гиперемия маргинальной десны. Повышенное стирание зубов 3.3, 3.2, 3.1, 4.1, 4.2, 4.3. Вторичный глубокий кариес зуба 4.4. Коронковая часть зуба 4.5 полностью разрушена. Поломка металлокерамического протеза с опорой на зубы 4.5, 4.7, коронка зуба 4.5 и фасетка зуба 4.6 отсутствуют. Полная расцементировка искусственной коронки на зубе 4.7. Несовпадение косметического центра.



На ортопантограмме: атрофия костной ткани на 1/3 длины корней зубов на верхней и нижней челюстях. Зубы 1.3, 1.6, 2.2, 2.3, 2.5, 2.8, 3.4, 3.5, 3.7, 4.5,

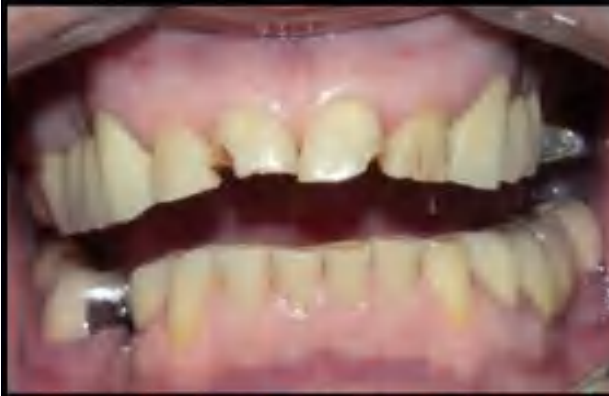		4.7 депульпированы. В каналах зубов 1.6, 2.2, 2.3, 3.4 пломбировочный материал прослеживается неравномерно. Кариес зубов 1.7, 1.2, 1.1, 2.1, 2.2, 4.4. Резорбция костной ткани вокруг корня зуба 4.5.
В	1	Поставьте диагноз.
В	2	Составьте план комплексного лечения без учета имплантации.
В	3	Перечислите клинические этапы изготовления металлокерамических зубных протезов.
В	4	Назовите метод определения высоты нижнего отдела лица в центральной окклюзии, в чем заключается сущность метода?
В	5	Укажите минимальную толщину цельнолитого каркаса для металлокерамических коронок, с помощью какого приспособления проводятся измерения?

Оценочный лист
к ситуационной задаче по дисциплине (модулю) № 2

Ви д	Код	Текст компетенции / названия трудовой функции / названия трудового действия / текст элемента ситуационной задачи
С	31.05.03	Стоматология
К	ОПК-5	Способен проводить обследование пациента с целью установления диагноза при решении профессиональных задач
К	ОПК-6	Способен назначать, осуществлять контроль эффективности и безопасности немедикаментозного и медикаментозного лечения при решении профессиональных задач
К	ПК-1	Способность и готовность к осуществлению мероприятий, направленных на диагностику стоматологических заболеваний, в том числе с использованием методов цифрового здравоохранения
К	ПК-2	Способность к назначению и применению современных методов и/или цифровых технологий в лечении пациентов со стоматологическими заболеваниями с последующим контролем эффективности и безопасности
К	ПК-3	Способность к разработке, внедрению и повышению эффективности реабилитационных программ у пациентов со стоматологическими заболеваниями
Ф	А/01.7	Проведение обследования пациента с целью установления диагноза
Ф	А/02.7	Назначение, контроль эффективности и безопасности немедикаментозного и медикаментозного лечения
Ф	А/03.7	Разработка, реализация и контроль эффективности индивидуальных реабилитационных программ
И		ОЗНАКОМЬТЕСЬ С СИТУАЦИЕЙ И ДАЙТЕ РАЗВЕРНУТЫЕ ОТВЕТЫ НА ВОПРОСЫ
У		В клинику обратился пациент Ф. 53 г. Жалобы: на неудовлетворительную эстетику и нарушение пережевывания пищи. Анамнез заболевания: протезирование проводилось 10 лет назад. Со слов пациента, отсутствующие зубы удалялись в результате кариеса и его осложнений. Данные объективного обследования, внешний осмотр: снижение высоты нижнего отдела лица на 3 мм, носогубные складки выражены, углы рта опущены, наблюдается асимметрия лица.

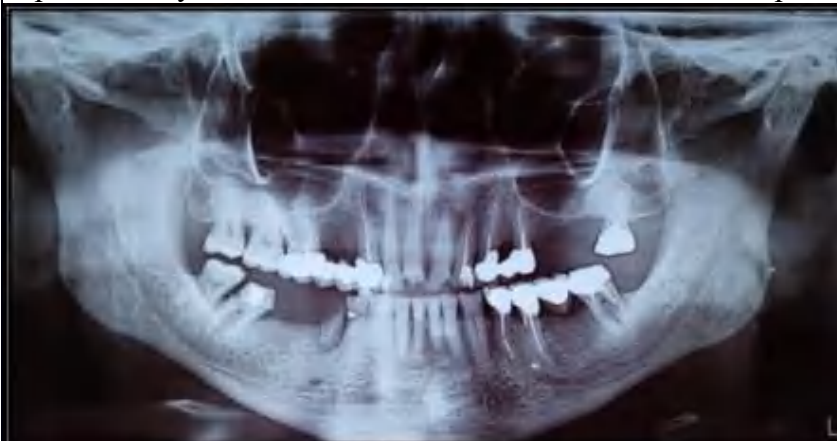16	17	16	15	14	13	12	11	21	22	23	24	25	26	27	28
47	46	45	44	43	42	41	31	32	33	34	35	36	37	38	
16	15	14	13	12	11	21	22	23	24	25	26	27	28		

Клинический осмотр полости рта:



На верхней челюсти: отсутствие зубов 1.5, 1.4, 2.4, 2.6, 2.7. Металлокерамический протез с опорами на зубы 1.6, 1.3, неудовлетворительное краевое прилегание коронок, частичная расцементировка. Глубокий кариес зубов 1.1, 2.1, 1.2, 2.2. Поломка металлокерамического мостовидного протеза 2.3, 2.5, 2.8.

На нижней челюсти: отсутствуют зубы 3.8, 3.6, 4.6. Металлокерамический мостовидный протез с опорой на зубы 3.7, 3.5, 3.4, неудовлетворительная фиксация протеза, частичная расцементировка искусственных коронок на всех опорных зубах, рецессия и гиперемия маргинальной десны. Повышенное стирание зубов 3.3, 3.2, 3.1, 4.1, 4.2, 4.3. Вторичный глубокий кариес зуба 4.4. Коронковая часть зуба 4.5 полностью разрушена. Поломка металлокерамического протеза с опорой на зубы 4.5, 4.7, коронка зуба 4.5 и фасетка зуба 4.6 отсутствуют. Полная расцементировка искусственной коронки на зубе 4.7. Несовпадение косметического центра.



На ортопантограмме: атрофия костной ткани на 1/3 длины корней зубов на верхней и нижней челюстях. Зубы 1.3, 1.6, 2.2, 2.3, 2.5, 2.8, 3.4, 3.5, 3.7, 4.5, 4.7 депульпированы. В каналах зубов 1.6, 2.2, 2.3, 3.4 пломбирочный материал прослеживается неравномерно. Кариес зубов 1.7, 1.2, 1.1, 2.1, 2.2, 4.4. Резорбция костной ткани вокруг корня зуба 4.5.

В 1 Поставьте диагноз.


Э 1. Частичная вторичная адентия на верхней и нижней челюсти K08.1
2. На верхней челюсти 2 класс по Кеннеди, на нижней челюсти 3 класс по

		Кеннеди 3. Хронический гингивит K05.10 4. Зубы 3.3, 3.2, 3.1, 4.1, 4.2, 4.3 – Стираемость K03.0 5. Зубы 1.8, 1.7, 1.2, 1.1, 2.1, 2.2, 4.4, 4.8 – Кариес дентина K02.1 6. Зубы 1.6, 2.2, 2.3, 3.4, 4.5 – Хронический апикальный периодонтит K04.5
P2	отлично	Студент должен указать все дескрипторы правильного ответа.
P1	Хорошо/у довлетвор ительно	Для оценки хорошо: Студент указывает только 4-5 дескрипторов правильного ответа Для оценки удовлетворительно: Студент отвечает на 1-3 дескриптора правильного ответа.
P0	неудовлет воритель но	Студент не может назвать дескрипторы правильного ответа.
B	2	Составьте план комплексного лечения без учета имплантации.
Э	-	1. Снятие всех ортопедических конструкций по причине несостоятельности 2. Терапевтическая санация - проведение профессиональной гигиены полости рта, лечение кариеса зубов 1.8, 1.7, 1.2, 1.1, 2.1, 2.2, 4.4, 4.8, эндодонтическое перелечивание зубов 1.6, 2.2, 2.3, 3.4 3. Хирургическая санация – удаление зуба 4.5 4. Ортопедическая санация – изготовление металлокерамических коронок с опорой на зубы 1.6, 1.3, 1.2, 1.1, 2.1, 2.2, 2.3, 2.4, 3.7, 3.5, 3.4, 3.3, 3.2, 3.1, 4.1, 4.2, 4.3, 4.4, 4.7, изготовление бюгельного протеза на верхнюю челюсть с опорно-удерживающими кламмерами на коронки 1.6, 1.3, 2.4, 2.5; изготовление бюгельного протеза на нижнюю челюсть с опорно-удерживающими кламмерами на коронки 3.7, 3.4, 4.4, 4.7.
P2	отлично	Студент должен указать все дескрипторы правильного ответа.
P1	хорошо/у довлетвор ительно	Для оценки хорошо: Студент указывает 4-5 дескрипторов правильного ответа. Для оценки удовлетворительно: Студент должен указать 1-3 дескриптора правильного ответа.
P0	неудовлет воритель но	Студент не указывает ни один из перечисленных
B	3	Перечислите клинические этапы изготовления металлокерамических зубных протезов.
Э		1. Препарирование, снятие оттисков, регистрация прикуса, изготовление временных коронок. 2. Примерка металлических каркасов (литых, фрезерованных). 3. Определение цвета. 4. Примерка облицованных коронок, коррекция апроксимальных контактов и окклюзионных взаимоотношений. 5. Фиксация конструкции.
P2	отлично	Студент должен назвать все дескрипторы правильного ответа
P1	хорошо/у довлетвор ительно	Для оценки хорошо: Студент указывает на 3-4 дескриптора правильного ответа. Для оценки удовлетворительно: Студент указывает на 1-2 дескриптора правильного ответа.
P0	неудовлет воритель но	Студент не указывает ни один дескриптор из вышеперечисленных.
B	4	Назовите метод определения высоты нижнего отдела лица в центральной

		окклюзии, в чем заключается сущность метода?
Э		1. Метод определения высоты нижнего отдела лица называется Анатомо-физиологический. 2. Сущность метода заключается в изготовлении прикусных валиков на восковом или жестком базисе. Далее у пациента отмечаются неподвижные точки, от которых определяется высота относительного физиологического покоя нижней челюсти равная 2-4 мм. От этих точек отмеряется расстояние - высота покоя. При центральной окклюзии вертикальный размер нижнего отдела лица уменьшается по отношению к размеру при положении нижней челюсти в физиологическом покое на 2-4 мм. Валики размягчаются, и пациент смыкает рот под контролем врача на отмеренную высоту.
P2	отлично	Студент должен указать все дескрипторы правильного ответа
P1	хорошо/удовлетворительно	Для оценки хорошо: Студент указывает неполно все дескрипторы правильного ответа. Для оценки удовлетворительно: Студент должен указать 1 дескриптор правильного ответа.
P0	неудовлетворительно	Студент не указывает ни один из перечисленных.
В	5	Укажите минимальную толщину цельнолитого каркаса для металлокерамических коронок, с помощью какого приспособления проводятся измерения?
Э		1. Минимальная толщина цельнолитого каркаса равна 0,4 мм. 2. Измерения проводятся с помощью микрометра.
P2	отлично	Студент должен указать все дескрипторы правильного ответа.
P1	хорошо/удовлетворительно	Для оценки хорошо: Студент указывает неполно все дескрипторы правильного ответа. Для оценки удовлетворительно: Студент должен указать 1 дескриптор правильного ответа.
P0	неудовлетворительно	Студент не указывает ни один из перечисленных.

Ситуационная задача по дисциплине (модулю) № 3

Ви д	Код	Текст компетенции / названия трудовой функции / названия трудового действия / текст элемента ситуационной задачи
С	31.05.03	Стоматология
К	ОПК-5	Способен проводить обследование пациента с целью установления диагноза при решении профессиональных задач
К	ОПК-6	Способен назначать, осуществлять контроль эффективности и безопасности немедикаментозного и медикаментозного лечения при решении профессиональных задач
К	ПК-1	Способность и готовность к осуществлению мероприятий, направленных на диагностику стоматологических заболеваний, в том числе с использованием методов цифрового здравоохранения
К	ПК-2	Способность к назначению и применению современных методов и/или цифровых технологий в лечении пациентов со стоматологическими заболеваниями с последующим контролем эффективности и безопасности

К	ПК-3	Способность к разработке, внедрению и повышению эффективности реабилитационных программ у пациентов со стоматологическими заболеваниями																																																
Ф	A/01.7	Проведение обследования пациента с целью установления диагноза																																																
Ф	A/02.7	Назначение, контроль эффективности и безопасности немедикаментозного и медикаментозного лечения																																																
Ф	A/03.7	Разработка, реализация и контроль эффективности индивидуальных реабилитационных программ																																																
И		ОЗНАКОМЬТЕСЬ С СИТУАЦИЕЙ И ДАЙТЕ РАЗВЕРНУТЫЕ ОТВЕТЫ НА ВОПРОСЫ																																																
У		<p>В клинику обратилась пациентка Б. 65 лет. Жалобы: на затрудненное пережевывание пищи, периодически возникающую боль в области зуба 2.2, неудовлетворительную эстетику.</p> <p>Анамнез заболевания: зубы удалялись в течение всей жизни вследствие кариеса и его осложнений. Первое протезирование проводилось 20 лет назад, последнее посещение стоматолога около 3 лет назад.</p> <p>Данные объективного обследования, внешний осмотр: снижение высоты нижнего отдела лица на 2 мм.</p> <p style="text-align: center;">Зубная формула:</p> <table border="1" style="margin-left: auto; margin-right: auto;"> <tr> <td>П</td><td>П</td><td>О</td><td>П</td><td>С/П</td><td>П</td><td></td><td>П</td><td>П</td><td>П</td><td></td><td>К</td><td>К</td><td>О</td><td>П/С</td><td>О</td> </tr> <tr> <td>8</td><td>7</td><td>6</td><td>5</td><td>4</td><td>3</td><td>2</td><td>1</td><td>1</td><td>2</td><td>3</td><td>4</td><td>5</td><td>6</td><td>7</td><td>8</td> </tr> <tr> <td>С/П</td><td>П</td><td>О</td><td>П</td><td>С</td><td></td><td></td><td></td><td></td><td></td><td></td><td>П</td><td>П</td><td>О</td><td></td><td>П/С</td> </tr> </table>  <p>Осмотр полости рта: прикус ортогнатический. Имеется диастема между зубами 1.1 и 2.1. В полости рта объединенные пластмассовые коронки 2.4 – 2.5, которые находятся в неудовлетворительном состоянии (нарушена эстетика и краевого прилегания коронок в области опорных зубов). Клиновидные дефекты зубов 1.3, 1.4. Глубокие кариозные полости зубов 1.4, 2.7, 3.8, 4.4, 4.8. Рецессия десны в области зубов 3.3, 3.1, 4.1, 4.2. Гиперемия в области бифуркации корней 4.7 зуба, подвижность частей коронковой части 4.7 зуба. Патологическое генерализованное стирание зубов на в/ч до дентина и н/ч во фронтальном отделе (1/3высоты)</p> <p>При анализе ОПТГ очаги разрежения костной ткани в области верхушек корней 1.7, 2.2, 2.4, 2.5, 4.5 с нечеткими контурами.</p>	П	П	О	П	С/П	П		П	П	П		К	К	О	П/С	О	8	7	6	5	4	3	2	1	1	2	3	4	5	6	7	8	С/П	П	О	П	С							П	П	О		П/С
П	П	О	П	С/П	П		П	П	П		К	К	О	П/С	О																																			
8	7	6	5	4	3	2	1	1	2	3	4	5	6	7	8																																			
С/П	П	О	П	С							П	П	О		П/С																																			

		
В	1	Поставьте диагноз.
В	2	Укажите манипуляции, которые целесообразно провести у пациентки в подготовительном этапе без учета имплантации.
В	3	Составьте план ортопедического лечения с использованием коронок и мостовидных протезов.
В	4	В чем будет заключаться реабилитационно-профилактический этап у данной пациентки?
В	5	Показания к изготовлению штифтовой культевой вкладки.

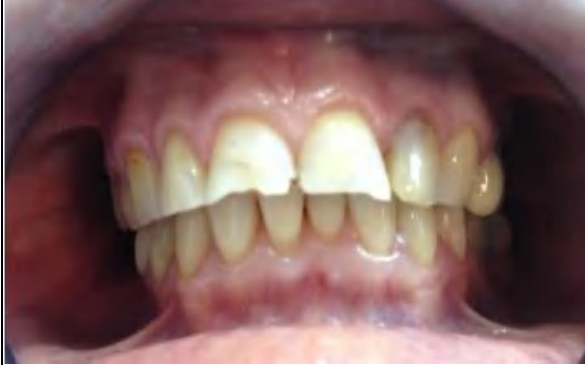Оценочный лист
к ситуационной задаче по дисциплине (модулю) № 3

Вид	Код	Текст компетенции / названия трудовой функции / названия трудового действия / текст элемента ситуационной задачи
С	31.05.03	Стоматология
К	ОПК-5	Способен проводить обследование пациента с целью установления диагноза при решении профессиональных задач
К	ОПК-6	Способен назначать, осуществлять контроль эффективности и безопасности немедикаментозного и медикаментозного лечения при решении профессиональных задач
К	ПК-1	Способность и готовность к осуществлению мероприятий, направленных на диагностику стоматологических заболеваний, в том числе с использованием методов цифрового здравоохранения
К	ПК-2	Способность к назначению и применению современных методов и/или цифровых технологий в лечении пациентов со стоматологическими заболеваниями с последующим контролем эффективности и безопасности
К	ПК-3	Способность к разработке, внедрению и повышению эффективности реабилитационных программ у пациентов со стоматологическими заболеваниями
Ф	А/01.7	Проведение обследования пациента с целью установления диагноза
Ф	А/02.7	Назначение, контроль эффективности и безопасности немедикаментозного и медикаментозного лечения
Ф	А/03.7	Разработка, реализация и контроль эффективности индивидуальных реабилитационных программ
И		ОЗНАКОМЬТЕСЬ С СИТУАЦИЕЙ И ДАЙТЕ РАЗВЕРНУТЫЕ ОТВЕТЫ НА ВОПРОСЫ
У		<p>В клинику обратилась пациентка Б. 65 лет. Жалобы: на затрудненное пережевывание пищи, периодически возникающую боль в области зуба 2.2, неудовлетворительную эстетику.</p> <p>Анамнез заболевания: зубы удалялись в течение всей жизни вследствие кариеса и его осложнений. Первое протезирование проводилось 20 лет назад, последнее посещение стоматолога около 3 лет назад.</p>

Данные объективного обследования, внешний осмотр: снижение высоты нижнего отдела лица на 2 мм.

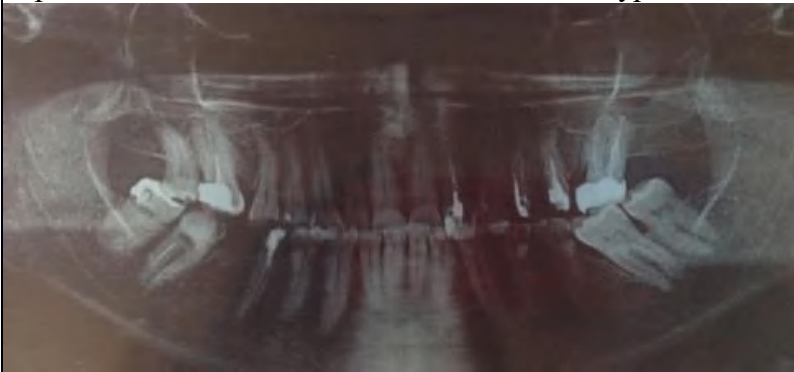
Зубная формула:

П	П	О	П	СП	П		П	П	П		К	К	О	П/С	О
8	7	6	5	4	3	2	1	1	2	3	4	5	6	7	8
С/П	П	О	П	С								П	П	О	П/С



Осмотр полости рта: прикус ортогнатический. Имеется диастема между зубами 1.1 и 2.1. В полости рта объединенные пластмассовые коронки 2.4 – 2.5, которые находятся в неудовлетворительном состоянии (нарушена эстетика и краевого прилегания коронок в области опорных зубов). Клиновидные дефекты зубов 1.3, 1.4. Глубокие кариозные полости зубов 1.4, 2.7, 3.8, 4.4, 4.8. Рецессия десны в области зубов 3.3, 3.1, 4.1, 4.2. Гиперемия в области бифуркации корней 4.7 зуба, подвижность частей коронковой части 4.7 зуба. Патологическое генерализованное стирание зубов на в/ч до дентина и н/ч во фронтальном отделе (1/3высоты)

При анализе ОПТГ очаги разряжения костной ткани в области верхушек корней 1.7, 2.2, 2.4, 2.5, 4.5 с нечеткими контурами.




В	1	Поставьте диагноз.
Э		1. Частичное вторичное отсутствие зубов на верхней челюсти и нижней челюсти (III класс 1 подкласс по Кеннеди). 2. Повышенная стираемость зубов декомпенсированной формы I степени. 3. Диастема между зубами 1.1 и 2.1. 4. Кариес дентина зубов 1.4, 2.7, 3.8, 4.4, 4.8. Кариес цемента зуба 4.7. 5. Хронический апикальный периодонтит зубов 1.7, 2.2, 2.4, 2.5, 4.5.
Р2	отлично	Студент должен указать все дескрипторы правильного ответа.
Р1	Хорошо/удовлетворительно	Для оценки хорошо: Студент указывает только 3-4 дескриптора правильного ответа Для оценки удовлетворительно: Студент отвечает на 1-2 дескриптора правильного ответа.
Р0	неудовле	Студент не может назвать дескрипторы правильного ответа.

	творительно	
В	2	Укажите манипуляции, которые целесообразно провести у пациентки в подготовительном этапе без учета имплантации.
Э		1 Профессиональная гигиена полости рта. Обучение индивидуальной гигиене полости рта и ее контроль. 2. Удаление зуба 4.7. из-за кариеса корня и разъединения корней по бифуркации. Снятие объединенных пластмассовых коронок 2.4-2.5. 3. Ревизия каналов и лечение хронического периодонтита зубов 1.7, 2.4, 2.5, 4.5. 4 Лечение терапевтическое зубов 1.4, 1.5, 4.4, 4.8 в связи с глубоким кариозным процессом. 5 В случаи планирования имплантации (проведение хирургического вмешательства с целью установки имплантатов в области отсутствующих зубов 1.6, 2.6, 4.6 после проведения ортодонтического лечения).
P2	отлично	Студент должен указать все дескрипторы правильного ответа.
P1	хорошо/удовлетворительно	Для оценки хорошо: Студент указывает 3-4 дескриптора правильного ответа. Для оценки удовлетворительно: Студент должен указать 1-2 дескриптора правильного ответа.
P0	неудовлетворительно	Студент не указывает ни один из перечисленных
В	3	Составьте план ортопедического лечения с использованием коронок и мостовидных протезов
Э		1. Изготовление коронок 1.3; 1.2; 1.1; 2.1; 2.2; 2.3; 2. Изготовление мостовидных протезов с опорами на зубы 1.7 – Ф -1.5, 1.4; 2.4, 2.5 –Ф - 2.7; 4.4, 4.5 – Ф – Ф - 4.8
P2	отлично	Студент должен назвать все дескрипторы правильного ответа
P1	хорошо/удовлетворительно	Для оценки хорошо: Студент указывает неполно все дескрипторы правильного ответа. Для оценки удовлетворительно: Студент указывает на 1 дескриптор правильного ответа.
P0	неудовлетворительно	Студент не указывает ни один дескриптор из вышеперечисленных.
В	4	В чем будет заключаться реабилитационно-профилактический этап у данной пациентки?
Э		1. Контрольные осмотры через 1, 4, 6 месяцев 2. Контрольные осмотры далее 1 раз в 6 месяцев для оценки множественного фиссурно-бугоркового контакта и краевого прилегания несъемных протезов. 3. Контрольные осмотры для оценки гигиенического состояния полости рта.
P2	отлично	Студент должен указать все дескрипторы правильного ответа
P1	хорошо/удовлетворительно	Для оценки хорошо: Студент указывает 2 дескриптора правильного ответа Для оценки удовлетворительно: Студент должен указать 1 дескриптор правильного ответа
P0	неудовлетворительно	Студент не указывает ни один из перечисленных.

В	5	Показания к изготовлению штифтовой культевой вкладки.
Э		1. Зубы со значительным разрушением коронковой части - более 50%, резцы, клыки, премоляры и моляры. 2. Зубы, корневые каналы которых имеют овальную, листовидную, треугольную и другую отличную от круглой форму в плоскости поперечного среза. 3. Зубы со значительным разрушением коронковой части, где наблюдается отклонение центральной оси коронковой части от корневой не более 30°. 4. Зубы фронтальной группы, требующие армирования и восстановления коронковой части, при глубоком резцовом перекрытии (глубокий прикус). 5. Аномалии развития и положения передних зубов у взрослых людей, которые невозможно вылечить проведением орто- донтических мероприятий.
P2	отлично	Студент должен указать все дескрипторы правильного ответа.
P1	хорошо/удовлетворительно	Для оценки хорошо: Студент указывает 3-4 дескриптора правильного ответа. Для оценки удовлетворительно: Студент должен указать 1-2 дескриптора правильного ответа.
P0	неудовлетворительно	Студент не указывает ни один из перечисленных.

Ситуационная задача по дисциплине (модулю) № 4


Вид	Код	Текст компетенции / названия трудовой функции / названия трудового действия / текст элемента ситуационной задачи
С	31.05.03	Стоматология
К	ОПК-5	Способен проводить обследование пациента с целью установления диагноза при решении профессиональных задач
К	ОПК-6	Способен назначать, осуществлять контроль эффективности и безопасности немедикаментозного и медикаментозного лечения при решении профессиональных задач
К	ПК-1	Способность и готовность к осуществлению мероприятий, направленных на диагностику стоматологических заболеваний, в том числе с использованием методов цифрового здравоохранения
К	ПК-2	Способность к назначению и применению современных методов и/или цифровых технологий в лечении пациентов со стоматологическими заболеваниями с последующим контролем эффективности и безопасности
К	ПК-3	Способность к разработке, внедрению и повышению эффективности реабилитационных программ у пациентов со стоматологическими заболеваниями
Ф	А/01.7	Проведение обследования пациента с целью установления диагноза
Ф	А/02.7	Назначение, контроль эффективности и безопасности немедикаментозного и медикаментозного лечения
Ф	А/03.7	Разработка, реализация и контроль эффективности индивидуальных реабилитационных программ
И		ОЗНАКОМЬТЕСЬ С СИТУАЦИЕЙ И ДАЙТЕ РАЗВЕРНУТЫЕ ОТВЕТЫ НА ВОПРОСЫ
У		Пациентка Л., 44 года. Жалобы: на неудовлетворительную эстетику, затрудненное пережевывание пищи. Анамнез заболевания: протезировалась 8 лет назад, отсутствующие зубы удалялись в результате кариеса и его осложнений. Данные объективного обследования, внешний осмотр: снижение высоты

		<p>нижнего отдела лица на 4 мм. Клинический осмотр полости рта:</p> <p>Зубная формула:</p> <table border="1"> <tr> <td>о</td><td>к</td><td>к</td><td>ф</td><td>к</td><td>о</td><td>п</td><td>с/п</td><td>п</td><td>п</td><td>о</td><td>к</td><td>к</td><td>ф</td><td>к</td><td>о</td> </tr> <tr> <td>18</td><td>17</td><td>16</td><td>15</td><td>14</td><td>13</td><td>12</td><td>11</td><td>21</td><td>22</td><td>23</td><td>24</td><td>25</td><td>26</td><td>27</td><td>28</td> </tr> <tr> <td>48</td><td>47</td><td>46</td><td>45</td><td>44</td><td>43</td><td>42</td><td>41</td><td>31</td><td>32</td><td>33</td><td>34</td><td>35</td><td>36</td><td>37</td><td>38</td> </tr> <tr> <td>к</td><td>ф</td><td>ф</td><td>ф</td><td>к</td><td>к</td><td>п</td><td></td><td>п</td><td>к</td><td>к</td><td>к</td><td>ф</td><td>ф</td><td>о</td><td>о</td> </tr> </table> <p>Прикус: ортогнатический, осложненный глубоким резцовым перекрытием. Состояние слизистой оболочки полости рта, десен, альвеолярных отростков и неба: бледно-розового цвета, умеренно увлажнена, за исключением маргинальной десны в области опорных коронок. Глубокое небо, слабо выраженный альвеолярный отросток на н/ч слева. Объективно: в полости рта – штампованно-паяные мостовидные протезы с нитрид титановым покрытием, находящиеся в неудовлетворительном состоянии. В области всех присутствующих коронок наблюдается рецессия десны, на жевательной поверхности отмечаются фасетки стертости. Скученность фронтальной группы зубов на н/ч. Макродентия 1.1 и 2.1. Зубоальвеолярная деформация 1.7 вертикальной формы. В области всех коронок наблюдается гиперемия и отечность маргинальной десны. Глубина зубодесневых карманов 3-4 мм.</p>  <p>Анализ ортопантограммы: атрофия костной ткани на н/ч во фронтальной группе зубов на ½ длины корня зуба, в боковых отделах на 1/3, за исключением зуба 4.8, где атрофия более 2/3; на в/ч, во фронтальном отделе на 1/3 длины корня зуба, на остальных зубах на 1/2 длины корня. Зубы: 1.2, 1.6, 2.1, 2.2, 2.4, 2.5, 3.2, 3.3, 3.4, 4.2, 4.3, 4.4, 4.8 – депульпированы, каналы у 1.6, 2.1, 2.5, 3.2, 3.3, 3.4, 4.8 не запломбированы до верхушки, в периапикальных тканях отмечаются очаги разряжения с четкими границами округлой формы.</p>	о	к	к	ф	к	о	п	с/п	п	п	о	к	к	ф	к	о	18	17	16	15	14	13	12	11	21	22	23	24	25	26	27	28	48	47	46	45	44	43	42	41	31	32	33	34	35	36	37	38	к	ф	ф	ф	к	к	п		п	к	к	к	ф	ф	о	о
о	к	к	ф	к	о	п	с/п	п	п	о	к	к	ф	к	о																																																			
18	17	16	15	14	13	12	11	21	22	23	24	25	26	27	28																																																			
48	47	46	45	44	43	42	41	31	32	33	34	35	36	37	38																																																			
к	ф	ф	ф	к	к	п		п	к	к	к	ф	ф	о	о																																																			
В	1	Поставьте диагноз																																																																
В	2	Укажите манипуляции, которые целесообразно провести у пациентки в подготовительном этапе (без учета имплантации).																																																																
В	3	Составьте план ортопедического лечения (без учета имплантации).																																																																
В	4	В чем будет заключаться реабилитационно-профилактический этап у данной пациентки?																																																																
В	5	Предъявляемые требования к корню для изготовления цельнолитой культевой штифтовой вкладки																																																																

Оценочный лист
к ситуационной задаче по дисциплине (модулю) № 4

Ви	Код	Текст компетенции / названия трудовой функции / названия трудового
-----------	------------	---

Д		действия / текст элемента ситуационной задачи																																																																
С	31.05.03	Стоматология																																																																
К	ОПК-5	Способен проводить обследование пациента с целью установления диагноза при решении профессиональных задач																																																																
К	ОПК-6	Способен назначать, осуществлять контроль эффективности и безопасности немедикаментозного и медикаментозного лечения при решении профессиональных задач																																																																
К	ПК-1	Способность и готовность к осуществлению мероприятий, направленных на диагностику стоматологических заболеваний, в том числе с использованием методов цифрового здравоохранения																																																																
К	ПК-2	Способность к назначению и применению современных методов и/или цифровых технологий в лечении пациентов со стоматологическими заболеваниями с последующим контролем эффективности и безопасности																																																																
К	ПК-3	Способность к разработке, внедрению и повышению эффективности реабилитационных программ у пациентов со стоматологическими заболеваниями																																																																
Ф	А/01.7	Проведение обследования пациента с целью установления диагноза																																																																
Ф	А/02.7	Назначение, контроль эффективности и безопасности немедикаментозного и медикаментозного лечения																																																																
Ф	А/03.7	Разработка, реализация и контроль эффективности индивидуальных реабилитационных программ																																																																
И		ОЗНАКОМЬТЕСЬ С СИТУАЦИЕЙ И ДАЙТЕ РАЗВЕРНУТЫЕ ОТВЕТЫ НА ВОПРОСЫ																																																																
У		<p>Пациентка Л., 44 года. Жалобы: на неудовлетворительную эстетику, затрудненное пережевывание пищи.</p> <p>Анамнез заболевания: протезировалась 8 лет назад, отсутствующие зубы удалялись в результате кариеса и его осложнений.</p> <p>Данные объективного обследования, внешний осмотр: снижение высоты нижнего отдела лица на 4 мм.</p> <p>Клинический осмотр полости рта:</p> <p>Зубная формула:</p> <table border="1"> <tr> <td>о</td><td>к</td><td>к</td><td>ф</td><td>к</td><td>о</td><td>п</td><td>с/п</td><td>п</td><td>п</td><td>о</td><td>к</td><td>к</td><td>ф</td><td>к</td><td>о</td> </tr> <tr> <td>18</td><td>17</td><td>16</td><td>15</td><td>14</td><td>13</td><td>12</td><td>11</td><td>21</td><td>22</td><td>23</td><td>24</td><td>25</td><td>26</td><td>27</td><td>28</td> </tr> <tr> <td>48</td><td>47</td><td>46</td><td>45</td><td>44</td><td>43</td><td>42</td><td>41</td><td>31</td><td>32</td><td>33</td><td>34</td><td>35</td><td>36</td><td>37</td><td>38</td> </tr> <tr> <td>к</td><td>ф</td><td>ф</td><td>ф</td><td>к</td><td>к</td><td>п</td><td></td><td>п</td><td>к</td><td>к</td><td>к</td><td>ф</td><td>ф</td><td>о</td><td>о</td> </tr> </table> <p>Прикус: ортогнатический, осложненный глубоким резцовым перекрытием.</p> <p>Состояние слизистой оболочки полости рта, десен, альвеолярных отростков и неба: бледно-розового цвета, умеренно увлажнена, за исключением маргинальной десны в области опорных коронок. Глубокое небо, слабо выраженный альвеолярный отросток на н/ч слева.</p> <p>Объективно: в полости рта – штампованно-паяные мостовидные протезы с нитрид титановым покрытием, находящиеся в неудовлетворительном состоянии. В области всех присутствующих коронок наблюдается рецессия десны, на жевательной поверхности отмечаются фасетки стертости. Скученность фронтальной группы зубов на н/ч. Макродентия 1.1 и 2.1. Зубоальвеолярная деформация 1.7 вертикальной формы. В области всех коронок наблюдается гиперемия и отечность маргинальной десны. Глубина зубодесневых карманов 3-4 мм.</p>	о	к	к	ф	к	о	п	с/п	п	п	о	к	к	ф	к	о	18	17	16	15	14	13	12	11	21	22	23	24	25	26	27	28	48	47	46	45	44	43	42	41	31	32	33	34	35	36	37	38	к	ф	ф	ф	к	к	п		п	к	к	к	ф	ф	о	о
о	к	к	ф	к	о	п	с/п	п	п	о	к	к	ф	к	о																																																			
18	17	16	15	14	13	12	11	21	22	23	24	25	26	27	28																																																			
48	47	46	45	44	43	42	41	31	32	33	34	35	36	37	38																																																			
к	ф	ф	ф	к	к	п		п	к	к	к	ф	ф	о	о																																																			

		 <p>Анализ ортопантомограммы: атрофия костной ткани на н/ч во фронтальной группе зубов на 1/2 длины корня зуба, в боковых отделах на 1/3, за исключением зуба 4.8, где атрофия более 2/3; на в/ч, во фронтальном отделе на 1/3 длины корня зуба, на остальных зубах на 1/2 длины корня. Зубы: 1.2, 1.6, 2.1, 2.2, 2.4, 2.5, 3.2, 3.3, 3.4, 4.2, 4.3, 4.4, 4.8 – депульпированы, каналы у 1.6, 2.1, 2.5, 3.2, 3.3, 3.4, 4.8 не запломбированы до верхушки, в периапикальных тканях отмечаются очаги разряжения с четкими границами округлой формы.</p>
В	1	Поставьте диагноз
Э		<ol style="list-style-type: none"> 1. Дефект зубного ряда верхней челюсти IV класс по Кеннеди, I подкласс; дефект зубного ряда нижней челюсти II класс по Кеннеди. 2. Хронический генерализованный пародонтит средней степени тяжести. 3. Снижение окклюзионной высоты, глубокое рецезовое перекрытие, скученность зубного ряда нижней челюсти 4. Хронический гранулематозный периодонтит зубов 1.6, 2.1, 2.5, 3.2, 3.3, 3.4, 4.8. 5. Вторичный кариес зуба 1.1.
P2	отлично	Студент должен указать все дескрипторы правильного ответа.
P1	Хорошо/удовлетворительно	<p>Для оценки хорошо: Студент указывает только 3-4 дескриптора правильного ответа</p> <p>Для оценки удовлетворительно: Студент отвечает на 1-2 дескриптора правильного ответа.</p>
P0	неудовлетворительно	Студент не может назвать дескрипторы правильного ответа.
В	2	Укажите манипуляции, которые целесообразно провести у пациентки в подготовительном этапе (без учета имплантации).
Э		<ol style="list-style-type: none"> 1. Дополнительные методы обследования. 2. Снятие ортопедических конструкций. 3. Профессиональная гигиена полости рта с кюретажем зубодесневых карманов. 4. Удаление зуба 4.8. 5. Эндодонтическое лечение зубов.
P2	отлично	Студент должен указать все дескрипторы правильного ответа.
P1	хорошо/удовлетворительно	<p>Для оценки хорошо: Студент указывает 4 дескриптора правильного ответа.</p> <p>Для оценки удовлетворительно: Студент должен указать 1-3 дескриптора правильного ответа.</p>
P0	неудовлетворительно	Студент не указывает ни один из перечисленных
В	3	3. Составьте план ортопедического лечения (без учета имплантации).
Э		1. Восстановление целостности коронковой части зубов штифтовыми

		<p>культовыми вкладками по необходимости.</p> <p>2. Изготовление гипсовых моделей с восковым моделированием. Для анализа окклюзии и учёта эстетических параметров.</p> <p>3. препарирование зубов верхней и нижней челюсти. Изготовление временных реставраций.</p> <p>с учётом параметров воскового моделирования</p> <p>4. Изготовление постоянных реставраций (коронки и мостовидных протезов) с учётом функциональных и эстетических параметров, с поднятием окклюзионной высоты.</p> <p>5. Окклюзионная коррекция, фиксация конструкций в полости рта.</p>
P2	отлично	Студент должен назвать все дескрипторы правильного ответа.
P1	хорошо/удовлетворительно	<p>Для оценки хорошо: Студент указывает на 4 дескриптора правильного ответа.</p> <p>Для оценки удовлетворительно: Студент указывает на 1-3 дескриптора правильного ответа.</p>
P0	неудовлетворительно	Студент не указывает ни один дескриптор из вышеперечисленных.
B	4	В чем будет заключаться реабилитационно-профилактический этап у данной пациентки?
Э		<p>1. Профессиональная гигиена полости рта.</p> <p>2. Медикаментозная обработка зубодесневых карманов.</p> <p>3. Физиотерапевтическое лечение.</p> <p>4. Лечение кариеса зубов, Эндодонтическое лечение зубов.</p>
P2	отлично	Студент должен указать все дескрипторы правильного ответа.
P1	хорошо/удовлетворительно	<p>Для оценки хорошо: Студент указывает 3 дескриптора правильного ответа</p> <p>Для оценки удовлетворительно: Студент должен указать 1-2 дескриптора правильного ответа.</p>
P0	неудовлетворительно	Студент не указывает ни один из перечисленных.
B	5	Предъявляемые требования к корню для изготовления цельнолитой культовой штифтовой вкладки.
Э		<p>1. Отсутствие подвижности корня.</p> <p>2. Отсутствие воспалительных явлений в тканях пародонта.</p> <p>3. Апикальная часть канала должна быть запломбирована.</p> <p>4. Корень должен иметь большую длину чем высота будущей коронки.</p> <p>5. Стенки корня должны иметь достаточную толщину и канал корня должен иметь ровную структуру на протяжении не менее 2/3 длины корня.</p>
P2	отлично	Студент должен указать все дескрипторы правильного ответа.
P1	хорошо/удовлетворительно	<p>Для оценки хорошо: Студент указывает 4 дескриптора правильного ответа.</p> <p>Для оценки удовлетворительно: Студент должен указать 1-3 дескриптора правильного ответа.</p>
P0	неудовлетворительно	Студент не указывает ни один из перечисленных.

Ситуационная задача по дисциплине (модулю) № 5

Вид	Код	Текст компетенции / названия трудовой функции / названия трудового действия / текст элемента ситуационной задачи
С	31.05.03	Стоматология
К	ОПК-5	Способен проводить обследование пациента с целью установления диагноза

		при решении профессиональных задач																																																
К	ОПК-6	Способен назначать, осуществлять контроль эффективности и безопасности немедикаментозного и медикаментозного лечения при решении профессиональных задач																																																
К	ПК-1	Способность и готовность к осуществлению мероприятий, направленных на диагностику стоматологических заболеваний, в том числе с использованием методов цифрового здравоохранения																																																
К	ПК-2	Способность к назначению и применению современных методов и/или цифровых технологий в лечении пациентов со стоматологическими заболеваниями с последующим контролем эффективности и безопасности																																																
К	ПК-3	Способность к разработке, внедрению и повышению эффективности реабилитационных программ у пациентов со стоматологическими заболеваниями																																																
Ф	A/01.7	Проведение обследования пациента с целью установления диагноза																																																
Ф	A/02.7	Назначение, контроль эффективности и безопасности немедикаментозного и медикаментозного лечения																																																
Ф	A/03.7	Разработка, реализация и контроль эффективности индивидуальных реабилитационных программ																																																
И		ОЗНАКОМЬТЕСЬ С СИТУАЦИЕЙ И ДАЙТЕ РАЗВЕРНУТЫЕ ОТВЕТЫ НА ВОПРОСЫ																																																
У		<p>Пациентка Ч. 56 лет. Жалобы на неудовлетворительную эстетику, затрудненное пережевывание пищи.</p> <p>Анамнез заболевания: со слов пациентки, протезирование проводилось 15 лет назад. Последнее посещение стоматолога – 3 года назад - были сняты все коронки.</p> <p>Внешний осмотр: снижение высоты нижнего отдела лица на 4 мм, выражены носогубные складки, старческое выражение лица, открывание рта в полном объеме, без отклонения от средней линии.</p> <p>Осмотр полости рта:</p> <p>Зубная формула:</p> <table border="1" data-bbox="443 1305 1441 1420"> <tr> <td>0</td><td>п</td><td>п</td><td>0</td><td>0</td><td>0</td><td>п</td><td>п</td><td>п</td><td>R,Pt</td><td>п</td><td>0</td><td>п</td><td>0</td><td>0</td><td>0</td> </tr> <tr> <td>8</td><td>7</td><td>6</td><td>5</td><td>4</td><td>3</td><td>2</td><td>1</td><td>1</td><td>2</td><td>3</td><td>4</td><td>5</td><td>6</td><td>7</td><td>8</td> </tr> <tr> <td>0</td><td>0</td><td>0</td><td>п</td><td>п</td><td>п</td><td>п</td><td>п</td><td>п</td><td>0</td><td>п</td><td>0</td><td>п</td><td>0</td><td>п</td><td>0</td> </tr> </table>  <p>Слизистая оболочка бледно-розового цвета, умерено увлажнена, без видимых патологических изменений. Зуб 1.2 восстановлен светоотверждаемым композитным материалом; 1.1 – отпрепарирован под коронку тангенциально, выпадение пломбы; 2.1- отпрепарирован под коронку тангенциально, восстановлен цементом и анкерным штифтом; 2.2 – Radix; 3.1, 4.1, 4.3 – пломбы в пришеечной области, не отвечают клиническим требованиям – нависающие края, изменение цвета. Зубы 1.6, 1.7, 2.3, 2.5 отпрепарированы тангенциально, ранее лечены резорцин-формалиновым методом. Вертикальная деформация альвеолярных частей в/ч</p>	0	п	п	0	0	0	п	п	п	R,Pt	п	0	п	0	0	0	8	7	6	5	4	3	2	1	1	2	3	4	5	6	7	8	0	0	0	п	п	п	п	п	п	0	п	0	п	0	п	0
0	п	п	0	0	0	п	п	п	R,Pt	п	0	п	0	0	0																																			
8	7	6	5	4	3	2	1	1	2	3	4	5	6	7	8																																			
0	0	0	п	п	п	п	п	п	0	п	0	п	0	п	0																																			

		и н/ч в области 1.6, 1.7 и 4.4. У зубов: 1.1, 1.2, 1.6, 1.7, 2.1, 2.3, 2.5 – коронковые части изменены в цвете, пломбы не соответствуют клиническим требованиям. 1.6 – вторичный кариес. Небо куполообразной формы с выраженным торусом. Отмечаются горизонтальные фасетки стирания. Зубной камень в области 3.1, 4.1, 4.2, 4.3. Ортопантомограмма
		
В	1	Поставьте предварительный диагноз.
В	2	Составьте план хирургического лечения без учета имплантации.
В	3	Составить план ортопедического лечения с помощью коронок, мостовидных протезов и бюгельного протеза с кламмерной системой фиксации.
В	4	В чем будет заключаться реабилитационно-профилактический этап у данного пациента?
В	5	Стадии схватывания (затвердевания) пластмассы.

Оценочный лист
к ситуационной задаче по дисциплине (модулю) № 5

Ви д	Код	Текст компетенции / названия трудовой функции / названия трудового действия / текст элемента ситуационной задачи
С	31.05.03	Стоматология
К	ОПК-5	Способен проводить обследование пациента с целью установления диагноза при решении профессиональных задач
К	ОПК-6	Способен назначать, осуществлять контроль эффективности и безопасности немедикаментозного и медикаментозного лечения при решении профессиональных задач
К	ПК-1	Способность и готовность к осуществлению мероприятий, направленных на диагностику стоматологических заболеваний, в том числе с использованием методов цифрового здравоохранения
К	ПК-2	Способность к назначению и применению современных методов и/или цифровых технологий в лечении пациентов со стоматологическими заболеваниями с последующим контролем эффективности и безопасности
К	ПК-3	Способность к разработке, внедрению и повышению эффективности реабилитационных программ у пациентов со стоматологическими заболеваниями
Ф	A/01.7	Проведение обследования пациента с целью установления диагноза
Ф	A/02.7	Назначение, контроль эффективности и безопасности немедикаментозного и медикаментозного лечения
Ф	A/03.7	Разработка, реализация и контроль эффективности индивидуальных реабилитационных программ
И		ОЗНАКОМЬТЕСЬ С СИТУАЦИЕЙ И ДАЙТЕ РАЗВЕРНУТЫЕ ОТВЕТЫ НА ВОПРОСЫ

Основная часть

Пациентка Ч. 56 лет. Жалобы на неудовлетворительную эстетику, затрудненное пережевывание пищи.

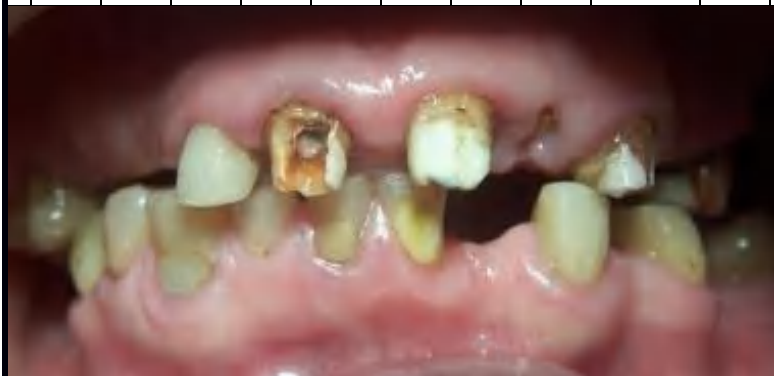Анамнез заболевания: со слов пациентки, протезирование проводилось 15 лет назад. Последнее посещение стоматолога – 3 года назад - были сняты все коронки.

Внешний осмотр: снижение высоты нижнего отдела лица на 4 мм, выражены носогубные складки, старческое выражение лица, открывание рта в полном объеме, без отклонения от средней линии.

Осмотр полости рта:

Зубная формула:

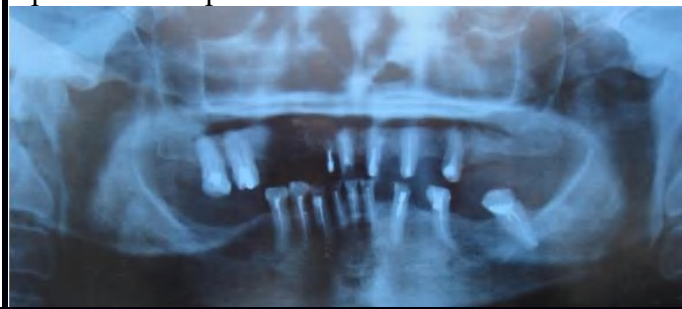	п	п	0	0	0	п	п	п	R,Pt	п	0	п	0	0
	7	6	5	4	3	2	1	1	2	3	4	5	6	7
	0	0	п	п	п	п	п	п	0	п	0	п	0	п



Слизистая оболочка бледно-розового цвета, умерено увлажнена, без видимых патологических изменений. Зуб 1.2 восстановлен светоотверждаемым композитным материалом; 1.1 – отпрепарирован под коронку тангенциально, выпадение пломбы; 2.1- отпрепарирован под коронку тангенциально, восстановлен цементом и анкерным штифтом; 2.2 – Radix; 3.1, 4.1, 4.3 – пломбы в пришеечной области, не отвечают клиническим требованиям – нависающие края, изменение цвета. Зубы 1.6, 1.7, 2.3, 2.5 отпрепарированы тангенциально, ранее лечены резорцин-формалиновым методом. Вертикальная деформация альвеолярных частей в/ч и н/ч в области 1.6, 1.7 и 4.4.

У зубов: 1.1, 1.2, 1.6, 1.7, 2.1, 2.3, 2.5 – коронковые части изменены в цвете, пломбы не соответствуют клиническим требованиям. 1.6 – вторичный кариес. Небо куполообразной формы с выраженным торусом. Отмечаются горизонтальные фасетки стирания. Зубной камень в области 3.1, 4.1, 4.2, 4.3.

Ортопантограмма



у

В

1

Поставьте предварительный диагноз.

Э

1. Частичное вторичное отсутствие зубов на в/ч – II класс II подкласс, на н/ч – II класс III подкласс по Кеннеди.
2. Декомпенсированное генерализованное повышенное стирание средней степени тяжести смешанной формы.
3. 2.2 – Radix, хронический

		гранулирующий периодонтит. 4. Хронический генерализованный пародонтит легкой степени тяжести в стадии ремиссии. Снижение ВНОЛ на 4 мм. Вертикальная деформация альвеолярных частей в/ч и н/ч в области 1.6-1.7 и 4.4.
P2	отлично	Студент должен указать все дескрипторы правильного ответа.
P1	Хорошо/удовлетворительно	Для оценки хорошо: Студент указывает 3 дескриптора правильного ответа. Для оценки удовлетворительно: Студент указывает 1-2 дескриптора правильного ответа.
P0	неудовлетворительно	Студент не может назвать дескрипторы правильного ответа.
B	2	Составьте план хирургического лечения без учета имплантации.
Э		1. Удалить зуб 2.2. Этапы: 2. Инфильтрационная анестезия 3. Отделение круговой связки от шейки зуба, после того, как у больного в результате анестезии исчезнут болевые ощущения. Отделить десну можно с помощью тонкого скальпеля или гладилки. 4. Наложение щипцов, продвижение щипцов, фиксация щипцов. 5. Люксация с ротацией. Тракция. 6. После удаления зуба врач, наложив марлевый тампон на лунку, сжимает ее края, этим достигается репозиция смещенных краев лунки, уменьшается площадь послеоперационной раны, что способствует ее лучшему заживлению и предотвращает развитие послеэкстракционных осложнений.
P2	отлично	Студент должен указать все дескрипторы правильного ответа.
P1	хорошо/удовлетворительно	Для оценки хорошо: Студент указывает 4-5 дескрипторов правильного ответа. Для оценки удовлетворительно: Студент должен указать 1-3 дескриптора правильного ответа.
P0	неудовлетворительно	Студент не указывает ни один из перечисленных
B	3	Составить план ортопедического лечения с помощью коронок, мостовидных протезов и бюгельного протеза с кламмерной системой фиксации.
Э		1. Восстановить коронковые части зубов 1.7, 1.6, 1.2, 1.1, 2.1, 2.3, 2.5, 3.1, 3.3, 3.5, 3.7, 4.1, 4.2, 4.3, 4.4, 4.5 штифтово-культевыми вкладками. 2. Восстановить ВНОЛ и миотатический рефлекс при помощи временных коронок 1.7-1.6, 3.7 и мостовидных протезов 1.2-1.1-2.1-2.3-2.5, 3.5-3.3-3.1-4.1-4.2-4.3-4.4-4.5. 3. Изготовить металлокерамические коронки 1.7-1.6, 3.7 и мостовидные протезы 1.2-1.1-2.1-2.3-2.5, 3.5-3.3-3.1-4.1-4.2-4.3-4.4-4.5 (коронки 1.7, 1.6, 1.2, 1.1, 2.4, 2.5, 3.5, 3.7, 4.4 и 4.5 подготовить под опорно-удерживающие кламмера бюгельных протезов). 4. Изготовить бюгельные протезы на в/ч и н/ч с опорно-удерживающими кламмерами.
P2	отлично	Студент должен назвать все дескрипторы правильного ответа
P1	хорошо/удовлетворительно	Для оценки хорошо: Студент указывает на 3 дескриптора правильного ответа. Для оценки удовлетворительно: Студент указывает на 1-2 дескриптора правильного ответа.
P0	неудовлетворительно	Студент не указывает ни один дескриптор из вышеперечисленных.
B	4	В чем будет заключаться реабилитационно-профилактический этап у данного пациента?

Э		Контрольные осмотры 1 раз в 6 месяцев для оценки: 1. множественного фиссурно-бугоркового контакта, 2. краевого прилегания несъемных протезов, 3. перебазировки бюгельных протезов, 4. гигиенического состояния полости рта.
P2	отлично	Студент должен указать все дескрипторы правильного ответа
P1	хорошо/удовлетворительно	Для оценки хорошо: Студент указывает 3 дескриптора правильного ответа Для оценки удовлетворительно: Студент должен указать 1-2 дескриптора правильного ответа
P0	неудовлетворительно	Студент не указывает ни один из перечисленных.
В	5	Стадии схватывания (затвердевания) пластмассы.
Э		1. первая стадия – насыщения; 2. вторая стадия – песочная; 3. третья стадия – тянущихся нитей; 4. четвертая стадия – тестообразная; 5. пятая стадия – резиноподобная.
P2	отлично	Студент должен указать все дескрипторы правильного ответа.
P1	хорошо/удовлетворительно	Для оценки хорошо: Студент указывает 4 дескриптора правильного ответа. Для оценки удовлетворительно: Студент должен указать 1-3 дескриптора правильного ответа.
P0	неудовлетворительно	Студент не указывает ни один из перечисленных.

Ситуационная задача по дисциплине (модулю) № 6

Вид	Код	Текст компетенции / названия трудовой функции / названия трудового действия / текст элемента ситуационной задачи
С	31.05.03	Стоматология
К	ОПК-5	Способен проводить обследование пациента с целью установления диагноза при решении профессиональных задач
К	ОПК-6	Способен назначать, осуществлять контроль эффективности и безопасности немедикаментозного и медикаментозного лечения при решении профессиональных задач
К	ПК-1	Способность и готовность к осуществлению мероприятий, направленных на диагностику стоматологических заболеваний, в том числе с использованием методов цифрового здравоохранения
К	ПК-2	Способность к назначению и применению современных методов и/или цифровых технологий в лечении пациентов со стоматологическими заболеваниями с последующим контролем эффективности и безопасности
К	ПК-3	Способность к разработке, внедрению и повышению эффективности реабилитационных программ у пациентов со стоматологическими заболеваниями
Ф	A/01.7	Проведение обследования пациента с целью установления диагноза
Ф	A/02.7	Назначение, контроль эффективности и безопасности немедикаментозного и медикаментозного лечения
Ф	A/03.7	Разработка, реализация и контроль эффективности индивидуальных реабилитационных программ
И		ОЗНАКОМЬТЕСЬ С СИТУАЦИЕЙ И ДАЙТЕ РАЗВЕРНУТЫЕ ОТВЕТЫ НА ВОПРОСЫ
У		Пациент В., 73 года. Жалобы: на затруднённое пережёвывание пищи,

неудовлетворительную фиксацию съемного протеза на нижней челюсти, а также болевые ощущения под протезом во время еды.

Анамнез заболевания: зубы были удалены в результате их разрушения. Последнее удаление зубов на верхней и нижней челюстях проведено 3 месяца назад из-за

их подвижности. В районной стоматологической поликлинике были изготовлены съемные пластиночные протезы на обе челюсти. Адаптация к нижнему протезу так и не наступила, несмотря на многочисленные коррекции.

Данные объективного исследования, внешний осмотр: Углубление носогубных и подбородочной складок, опущение углов рта. Снижение высоты нижнего отдела лица.

ОСМОТР ПОЛОСТИ РТА:

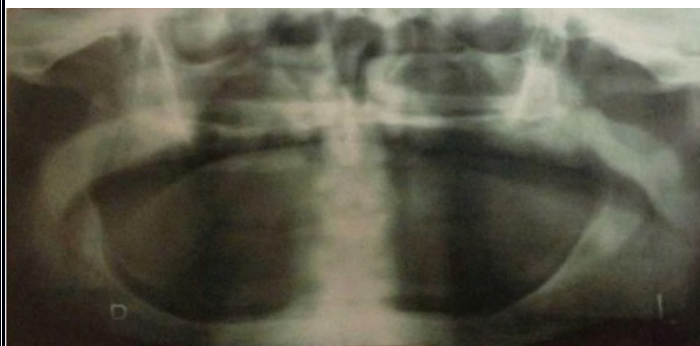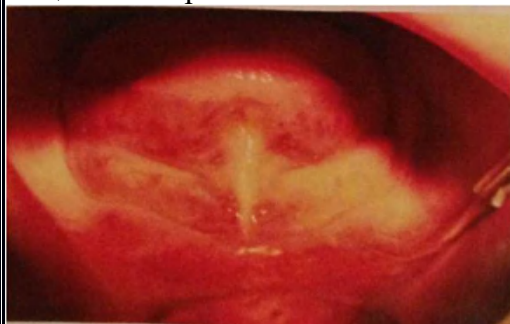
0 0 0 0 0 0 0 0 0 0 0 0 0 0 0
18 17 16 15 14 13 12 11 21 22 23 24 25 26 27 28
48 47 46 45 44 43 42 41 31 32 33 34 35 36 37 38
0 0 0 0 0 0 0 0 0 0 0 0 0 0 0 0

Прикус не определяется. Снижение высоты нижнего отдела лица.

Состояние слизистой оболочки полости рта, десен, альвеолярных отростков и неба: слизистая умеренно увлажнена, бледно-розового цвета.

На верхней челюсти – средняя степень атрофии альвеолярного отростка, умеренно выраженные верхнечелюстные бугры, средней глубины небо, выраженный торус. На нижней челюсти – выраженная атрофия альвеолярных частей в боковых отделах при относительной сохранности в переднем отделе.

Пациент от применения имплантатов отказался.

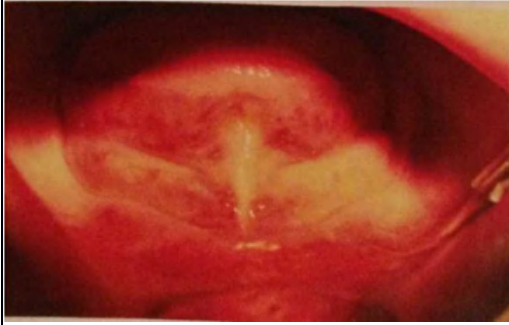



В	1	Поставьте предварительный диагноз, обоснуйте его.
В	2	Составьте план ортопедического лечения
В	3	Укажите фазы адаптации к полным съемным протезам
В	4	Перечислите функциональные пробы для оценки устойчивости пластиночного протеза при полном отсутствии зубов

В	5	В чем будет заключаться реабилитационно-профилактический этап у данного пациента?
---	---	---

Оценочный лист
к ситуационной задаче по дисциплине (модулю) № 6

Вид	Код	Текст компетенции / названия трудовой функции / названия трудового действия / текст элемента ситуационной задачи
С	31.05.03	Стоматология
К	ОПК-5	Способен проводить обследование пациента с целью установления диагноза при решении профессиональных задач
К	ОПК-6	Способен назначать, осуществлять контроль эффективности и безопасности немедикаментозного и медикаментозного лечения при решении профессиональных задач
К	ПК-1	Способность и готовность к осуществлению мероприятий, направленных на диагностику стоматологических заболеваний, в том числе с использованием методов цифрового здравоохранения
К	ПК-2	Способность к назначению и применению современных методов и/или цифровых технологий в лечении пациентов со стоматологическими заболеваниями с последующим контролем эффективности и безопасности
К	ПК-3	Способность к разработке, внедрению и повышению эффективности реабилитационных программ у пациентов со стоматологическими заболеваниями
Ф	А/01.7	Проведение обследования пациента с целью установления диагноза
Ф	А/02.7	Назначение, контроль эффективности и безопасности немедикаментозного и медикаментозного лечения
Ф	А/03.7	Разработка, реализация и контроль эффективности индивидуальных реабилитационных программ
И		ОЗНАКОМЬТЕСЬ С СИТУАЦИЕЙ И ДАЙТЕ РАЗВЕРНУТЫЕ ОТВЕТЫ НА ВОПРОСЫ
У		<p>Пациент В., 73 года. Жалобы: на затруднённое пережёвывание пищи, неудовлетворительную фиксацию съёмного протеза на нижней челюсти, а также болевые ощущения под протезом во время еды.</p> <p>Анамнез заболевания: зубы были удалены в результате их разрушения. Последнее удаление зубов на верхней и нижней челюстях проведено 3 месяца назад из-з а их подвижности. В районной стоматологической поликлинике были изготовлены съёмные пластиночные протезы на обе челюсти. Адаптация к нижнему протезу так и не наступила, несмотря на многочисленные коррекции.</p> <p>Данные объективного исследования, внешний осмотр: Углубление носогубных и подбородочной складок, опущение углов рта. Снижение высоты нижнего отдела лица.</p> <p>ОСМОТР ПОЛОСТИ РТА:</p> <p>0 0 0 0 0 0 0 0 0 0 0 0 0 0 0 0 18 17 16 15 14 13 12 11 21 22 23 24 25 26 27 28 48 47 46 45 44 43 42 41 31 32 33 34 35 36 37 38 0 0 0 0 0 0 0 0 0 0 0 0 0 0 0 0</p> <p>Прикус не определяется. Снижение высоты нижнего отдела лица.</p>

		<p>Состояние слизистой оболочки полости рта, десен, альвеолярных отростков и неба: слизистая умеренно увлажнена, бледно-розового цвета. На верхней челюсти – средняя степень атрофии альвеолярного отростка, умеренно выраженные верхнечелюстные бугры, средней глубины небо, выраженный торус. На нижней челюсти – выраженная атрофия альвеолярных частей в боковых отделах при относительной сохранности в переднем отделе.</p> <p>Пациент от применения имплантатов отказался.</p>  
В	1	Поставьте предварительный диагноз, обоснуйте его.
Э		<p>1. К08.1. Потеря зубов вследствие несчастного случая, удаления или локальной периодонтальной болезни. Полная вторичная адентия верхней и нижней челюстей.</p> <p>На основании:</p> <ol style="list-style-type: none"> 2. Жалоб пациента. 3. Данных осмотра полости рта. 4. Проведения функциональных методов исследования. 5. Рентгенологических методов исследования.
Р2	отлично	Студент должен указать все дескрипторы правильного ответа.
Р1	Хорошо/удовлетворительно	<p>Для оценки хорошо: Студент указывает только 3-4 дескриптора правильного ответа</p> <p>Для оценки удовлетворительно: Студент отвечает на 1-2 дескриптора правильного ответа.</p>
Р0	неудовлетворительно	Студент не может назвать дескрипторы правильного ответа.
В	2	Составьте план ортопедического лечения
Э		<ol style="list-style-type: none"> 1. Снятие предварительных анатомических оттисков альгинатными слепочными массами для изготовления индивидуальной ложки на верхнюю и нижнюю челюсти. 2. Припасовка индивидуальных ложек и проведение функциональных проб по Гербсту. 3. Снятие окончательных функциональных оттисков. 4. Припасовка прикусных валиков, определение и фиксация

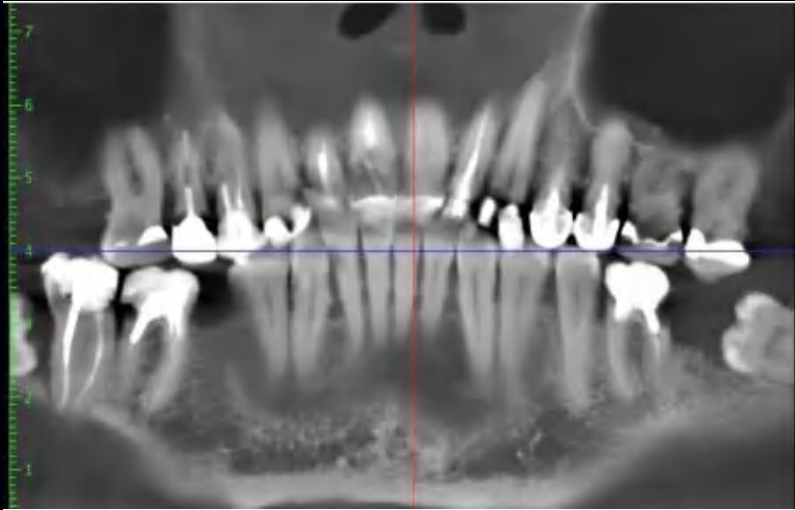
		<p>центрального соотношения. Определение высоты прикуса и высоты физиологического покоя.</p> <p>5. Проверка конструкции протеза: -осмотр моделей челюстей. -проверка постановки в артикуляторе. -проверка в полости рта.</p> <p>6. Наложение протеза, коррекция и адаптация.</p>
P2	отлично	Студент должен указать все дескрипторы правильного ответа.
P1	хорошо/удовлетворительно	<p>Для оценки хорошо: Студент указывает 4-5 дескрипторов правильного ответа.</p> <p>Для оценки удовлетворительно: Студент должен указать 1-3 дескриптора правильного ответа.</p>
P0	неудовлетворительно	Студент не указывает ни один из перечисленных ответа.
B	3	Укажите фазы адаптации к полным съемным протезам.
Э		<p>1. Фаза раздражения-наблюдается в день сдачи протеза. Эта фаза характеризуется фиксированием внимания больного на протезе как на инородном теле. Раздражение выражается в виде: повышенной саливации, резко измененной дикции фонации, появлении шепелявости, потери или уменьшения жевательной мощи, напряженного состояния губ и щек, появление рвотного рефлекса.</p> <p>2. Фаза частичного торможения - наступает в период от первого до пятого дня после получения протеза. Характерные особенности этой фазы: саливация приходит к норме, дикция и фонация восстанавливается, напряженное состояние мягких тканей исчезает, рвотный рефлекс (если он имелся) исчезает, жевательная мощность начинает восстанавливаться (быстрее или медленнее зависит от конструкции протеза).</p> <p>3. Фаза полного торможения - наступает в период от 5 до 33 дня после получения протеза. Характерные особенности этого периода: человек не ощущает протез как инородное тело, а наоборот не может оставаться без него, наблюдается полное приспособление мышечного и связочного аппарата к восстановленной (или измененной) окклюзии, функциональная мощность максимально восстановлена. Торможение носит обратный характер, т.е. при определенных условиях заторможенный раздражитель снова приобретает активность.</p>
P2	отлично	Студент должен назвать все дескрипторы правильного ответа
P1	хорошо/удовлетворительно	<p>Для оценки хорошо: Студент указывает на 2 дескриптора правильного ответа.</p> <p>Для оценки удовлетворительно: Студент указывает на 1 дескриптор правильного ответа.</p>
P0	неудовлетворительно	Студент не указывает ни один дескриптор из вышеперечисленных.
B	4	Перечислите функциональные пробы для оценки устойчивости пластиночного протеза при полном отсутствии зубов.
Э		<p>Устойчивость протезов в динамике проверяет сам пациент под контролем врача:</p> <p>1. Если протез поднимается медленно и равномерно следует уменьшить длину вестибулярных краев соответственно участкам прилегания жевательных мышц.</p> <p>2. Если протез поднимается только в задней своей части нужно уменьшить длину язычного края протеза под челюстно-подъязычной</p>

		<p>линией</p> <p>3. Если протез смещается вперед, нужно укоротить в позади молярной и прилежащей к ней язычной области.</p> <p>4. Смещение протеза назад:</p> <ul style="list-style-type: none"> - укоротить губной край протеза. - фронтальные зубы поставлены не в соответствии с нейтральной мышечной зоной. - моделировка базиса с вестибулярной стороны чрезмерно объемна.
P2	отлично	Студент должен указать все дескрипторы правильного ответа
P1	хорошо/удовлетворительно	Для оценки хорошо: Студент указывает 3 дескриптора правильного ответа Для оценки удовлетворительно: Студент должен указать 1-2 дескриптора правильного ответа.
P0	неудовлетворительно	Студент не указывает ни один из перечисленных.
B	5	В чем будет заключаться реабилитационно-профилактический этап у данного пациента?
Э		<p>1. Предварительная нейромышечная коррекция.</p> <p>2. Предварительная нейромышечная коррекция используя различные приспособления - капшы.</p> <p>3. Цель данного метода - прервать приобретенные рефлексы, перестроить выработанный стереотип мышечных движений, обеспечить возврат к прежним рефлексам, определяющих истинное центральное соотношение челюстей.</p>
P2	отлично	Студент должен указать все дескрипторы правильного ответа.
P1	хорошо/удовлетворительно	Для оценки хорошо: Студент указывает 2 дескриптора правильного ответа. Для оценки удовлетворительно: Студент должен указать 1 дескриптор правильного ответа.
P0	неудовлетворительно	Студент не указывает ни один из перечисленных.

Ситуационная задача по дисциплине (модулю) № 7


Вид	Код	Текст компетенции / названия трудовой функции / названия трудового действия / текст элемента ситуационной задачи
С	31.05.03	Стоматология
К	ОПК-5	Способен проводить обследование пациента с целью установления диагноза при решении профессиональных задач
К	ОПК-6	Способен назначать, осуществлять контроль эффективности и безопасности немедикаментозного и медикаментозного лечения при решении профессиональных задач
К	ПК-1	Способность и готовность к осуществлению мероприятий, направленных на диагностику стоматологических заболеваний, в том числе с использованием методов цифрового здравоохранения
К	ПК-2	Способность к назначению и применению современных методов и/или цифровых технологий в лечении пациентов со стоматологическими заболеваниями с последующим контролем эффективности и безопасности
К	ПК-3	Способность к разработке, внедрению и повышению эффективности реабилитационных программ у пациентов со стоматологическими заболеваниями
Ф	A/01.7	Проведение обследования пациента с целью установления диагноза
Ф	A/02.7	Назначение, контроль эффективности и безопасности немедикаментозного и медикаментозного лечения

Ф	А/03.7	Разработка, реализация и контроль эффективности индивидуальных реабилитационных программ
И		ОЗНАКОМЬТЕСЬ С СИТУАЦИЕЙ И ДАЙТЕ РАЗВЕРНУТЫЕ ОТВЕТЫ НА ВОПРОСЫ
У		<p>В клинику обратилась пациентка Л. 55 лет. Жалобы: на неудовлетворительную эстетику передних зубов, отлом коронки переднего верхнего зуба слева.</p> <p>Анамнез заболевания: зубы удалялись вследствие кариеса и его осложнений. Первое протезирование проводилось 12 лет назад, последнее посещение стоматолога было около 2 лет назад.</p> <p>Данные объективного обследования, внешний осмотр: конфигурация лица не изменена. Кожные покровы чистые. Слизистая оболочка без видимых патологических изменений.</p> <p>Осмотр полости рта: прикус по ортогнатическому типу. В полости рта имеются объединённые металлокерамические коронки 1.1 - 2.1 и 2.4 - 2.5, которые находятся в неудовлетворительном состоянии (нарушена эстетика и краевое прилегание коронок). Скученность фронтальной группы зубов н\ч. Горизонтальное положение зубов 3.8 и 4.8. Патологическое стирание зубов нижней челюсти в фронтальном отделе, компенсированной формы. Гиперемия и отек десны в области всех зубов.</p> 

			
В	1	Поставьте диагноз	
В	2	Укажите манипуляции, которые целесообразно провести у пациентки на подготовительном этапе (за исключением имплантации).	
В	3	Составьте план ортопедического лечения с учетом изготовления металлокерамических коронок и бюгельного протеза.	
В	4	В чем будет заключаться реабилитационно-профилактический этап у данной пациентки?	
В	5	Сформулируйте показания к изготовлению виниров.	

Оценочный лист
к ситуационной задаче по дисциплине (модулю) № 7

Вид	Код	Текст компетенции / названия трудовой функции / названия трудового действия / текст элемента ситуационной задачи
С	31.05.03	Стоматология
К	ОПК-5	Способен проводить обследование пациента с целью установления диагноза при решении профессиональных задач
К	ОПК-6	Способен назначать, осуществлять контроль эффективности и безопасности немедикаментозного и медикаментозного лечения при решении профессиональных задач
К	ПК-1	Способность и готовность к осуществлению мероприятий, направленных на диагностику стоматологических заболеваний, в том числе с использованием методов цифрового здравоохранения
К	ПК-2	Способность к назначению и применению современных методов и/или цифровых технологий в лечении пациентов со стоматологическими заболеваниями с последующим контролем эффективности и безопасности
К	ПК-3	Способность к разработке, внедрению и повышению эффективности реабилитационных программ у пациентов со стоматологическими заболеваниями
Ф	А/01.7	Проведение обследования пациента с целью установления диагноза
Ф	А/02.7	Назначение, контроль эффективности и безопасности немедикаментозного и медикаментозного лечения
Ф	А/03.7	Разработка, реализация и контроль эффективности индивидуальных реабилитационных программ
И		ОЗНАКОМЬТЕСЬ С СИТУАЦИЕЙ И ДАЙТЕ РАЗВЕРНУТЫЕ ОТВЕТЫ НА ВОПРОСЫ

		<p>В клинику обратилась пациентка Л. 55 лет. Жалобы: на неудовлетворительную эстетику передних зубов, отлом коронки переднего верхнего зуба слева.</p> <p>Анамнез заболевания: зубы удалялись вследствие кариеса и его осложнений. Первое протезирование проводилось 12 лет назад, последнее посещение стоматолога было около 2 лет назад.</p> <p>Данные объективного обследования, внешний осмотр: конфигурация лица не изменена. Кожные покровы чистые. Слизистая оболочка без видимых патологических изменений.</p> <p>Осмотр полости рта: прикус по ортогнатическому типу. В полости рта имеются объединённые металлокерамические коронки 1.1 - 2.1 и 2.4 - 2.5, которые находятся в неудовлетворительном состоянии (нарушена эстетика и краевое прилегание коронок). Скученность фронтальной группы зубов н\ч. Горизонтальное положение зубов 3.8 и 4.8. Патологическое стирание зубов нижней челюсти в фронтальном отделе, компенсированной формы. Гиперемия и отек десны в области всех зубов.</p> 
В	1	Поставьте диагноз.
Э		<p>1. Дефект зубного ряда верхней и нижней челюсти. Классификация дефекта по Кеннеди: Верхняя челюсть 2 класс Нижняя челюсть 3 класс 1й подкласс</p> <p>2. Потеря жевательной эффективности по Курляндскому: 22%</p> <p>3. Зубы 3.8 и 4.8 дистопированные по горизонтали.</p> <p>4. Пульпиты 1.5, 1.4, 1.2, 1.1, 2.1, 2.3, 2.4, 2.5, 3.6, 4.6, 4.7 зубов.</p> <p>5. Металлокерамические коронки 1.1-2.1, 2.4, 2.5.</p>
Р2	отлично	Студент должен указать все дескрипторы правильного ответа.
Р1	Хорошо/удо	Для оценки хорошо: Студент указывает только 3-4 дескриптора

	удовлетворительно	правильного ответа. Для оценки удовлетворительно: Студент отвечает на 1-2 дескриптора правильного ответа.
P0	неудовлетворительно	Студент не может назвать дескрипторы правильного ответа.
B	2	Укажите манипуляции, которые целесообразно провести у пациентки на подготовительном этапе (за исключением имплантации).
Э		1. Профессиональная гигиена полости рта и ее контроль. 2. Удаление зубов 3.6 и 4.6 из-за кариеса корня и зубов 3.8, 4.8 (аномалия положения). 3. Снятие объединенных металлокерамических коронно 1.1-2.1, 2.4-2.5. 4. Консультация и лечение у врача-пародонтолога. 5. Ревизия каналов и лечение хронического периодонтита зубов 1.1, 1.2, 1.4, 1.5, 2.2, 2.3, 2.4, 2.5
P2	отлично	Студент должен указать все дескрипторы правильного ответа.
P1	хорошо/удовлетворительно	Для оценки хорошо: Студент указывает 4 дескриптора правильного ответа. Для оценки удовлетворительно: Студент должен указать 1-3 дескриптора правильного ответа.
P0	неудовлетворительно	Студент не указывает ни один из перечисленных
B	3	Составьте план ортопедического лечения с учетом изготовления металлокерамических коронок и бюгельного протеза.
Э		1. Изготовление металлокерамических коронок на зубы верхней челюсти: 1.6, 1.5, 1.4, 1.3, 1.2, 1.1, 2.1, 2.3, 2.4, 2.5, 2.6, 2.7. 2. Изготовление металлокерамической коронки на зубы нижней челюсти: 4.7. 3. Изготовление бюгельного протеза на н/ч.
P2	отлично	Студент должен назвать все дескрипторы правильного ответа
P1	хорошо/удовлетворительно	Для оценки хорошо: Студент указывает на 2 дескриптора правильного ответа. Для оценки удовлетворительно: Студент указывает на 1 дескриптор правильного ответа.
P0	неудовлетворительно	Студент не указывает ни один дескриптор из вышеперечисленных.
B	4	В чем будет заключаться реабилитационно-профилактический этап у данной пациентки?
Э		1. Рекомендации по уходу за гигиеной полости рта и съемным протезом. 2. Контрольные осмотры в течении месяца по необходимости для коррекции бюгельного протеза и окклюзии. 3. Контрольные осмотры 1 раз в 6 месяцев для оценки и контроля множественного фиссурно- бугоркового контакта и краевого прилегания несъемных протезов, перебазировки съемного протеза, гигиенического состояния полости рта,
P2	отлично	Студент должен указать все дескрипторы правильного ответа
P1	хорошо/удовлетворительно	Для оценки хорошо: Студент указывает 2 дескриптора правильного ответа. Для оценки удовлетворительно: Студент должен указать 1 дескриптор правильного ответа.
P0	неудовлетворительно	Студент не указывает ни один из перечисленных.

	рительно	
В	5	Сформулируйте показания к изготовлению виниров.
Э		<ol style="list-style-type: none"> 1. Несовершенный амело- и дентиногенез. 2. Эстетическая неудовлетворенность формой, положением и цветом зубов. 3. Флюороз. 4. Сколы эмали. 5. Клиновидные дефекты.
P2	отлично	Студент должен указать все дескрипторы правильного ответа.
P1	хорошо/удовлетворительно	Для оценки хорошо: Студент указывает 4 дескриптора правильного ответа. Для оценки удовлетворительно: Студент должен указать 1-3 дескриптора правильного ответа.
P0	неудовлетворительно	Студент не указывает ни один из перечисленных.

Ситуационная задача по дисциплине (модулю) № 8

Вид	Код	Текст компетенции / названия трудовой функции / названия трудового действия / текст элемента ситуационной задачи
С	31.05.03	Стоматология
К	ОПК-5	Способен проводить обследование пациента с целью установления диагноза при решении профессиональных задач
К	ОПК-6	Способен назначать, осуществлять контроль эффективности и безопасности немедикаментозного и медикаментозного лечения при решении профессиональных задач
К	ПК-1	Способность и готовность к осуществлению мероприятий, направленных на диагностику стоматологических заболеваний, в том числе с использованием методов цифрового здравоохранения
К	ПК-2	Способность к назначению и применению современных методов и/или цифровых технологий в лечении пациентов со стоматологическими заболеваниями с последующим контролем эффективности и безопасности
К	ПК-3	Способность к разработке, внедрению и повышению эффективности реабилитационных программ у пациентов со стоматологическими заболеваниями
Ф	A/01.7	Проведение обследования пациента с целью установления диагноза
Ф	A/02.7	Назначение, контроль эффективности и безопасности немедикаментозного и медикаментозного лечения
Ф	A/03.7	Разработка, реализация и контроль эффективности индивидуальных реабилитационных программ
И		ОЗНАКОМЬТЕСЬ С СИТУАЦИЕЙ И ДАЙТЕ РАЗВЕРНУТЫЕ ОТВЕТЫ НА ВОПРОСЫ

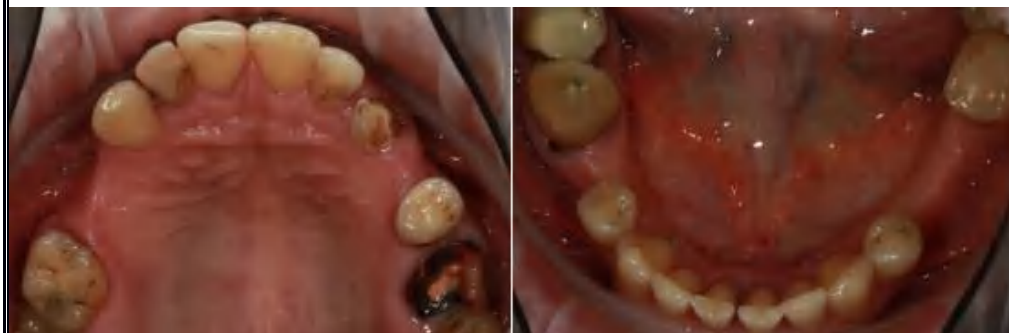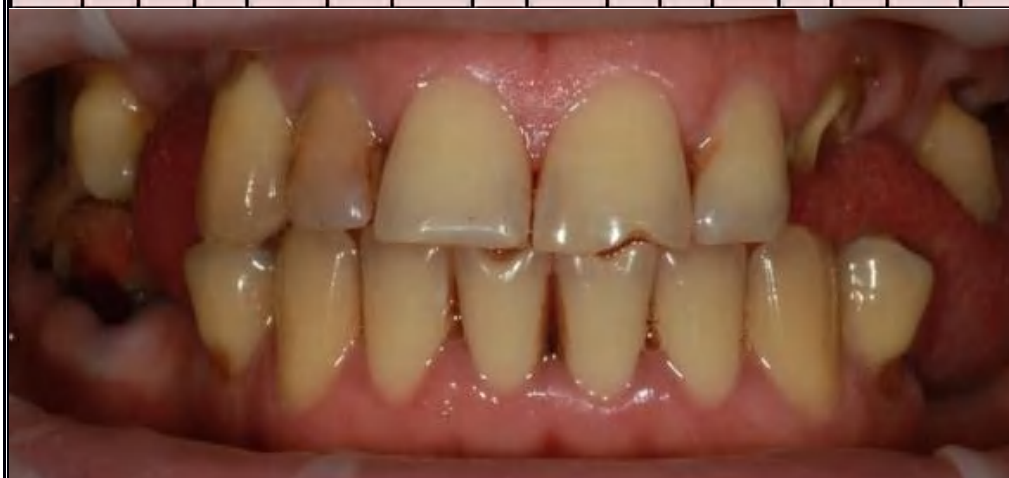В клинику обратилась пациентка А. 45 лет.
 Жалобы: на затрудненное пережевывание пищи, неудовлетворительную эстетику.

Анамнез заболевания: зубы удалялись в течение всей жизни вследствие кариеса и его осложнений. Ранее протезирование не проводилось, последнее посещение стоматолога около 2 лет назад.

Данные объективного обследования, внешний осмотр: Снижение высоты нижнего отдела лица на 2 мм.

Зубная формула

0	С	С	0	0	Кл	П/С		П/С		Р	0		Р	С	0
8	7	6	5	4	3	2	1	1	2	3	4	5	6	7	8
	П	П	0	Кл							Кл	0	0		



Осмотр полости рта

Прикус ортогнатический. Зубы 1.8; 1.5; 1.4; 2.4; 2.8; 3.6; 3.5; 4.5 отсутствуют. На зубах 1.7; 1.6; 1.2; 2.1; 2.7 кариес, нарушение краевого прилегания ранее поставленных пломб. Клиновидные дефекты зубов 1.3; 3.4; 4.4.

у

		
В	1	Поставьте диагноз.
В	2	Укажите манипуляции, которые целесообразно провести у пациентки в подготовительном этапе (без учёта имплантации).
В	3	Составьте план ортопедического лечения (без учёта имплантации).
В	4	В чём будет заключаться реабилитационно-профилактический этап у данной пациентки?
В	5	Показания к изготовлению штифтовой культевой вкладки.

Оценочный лист
к ситуационной задаче по дисциплине (модулю) № 8

Вид	Код	Текст компетенции / названия трудовой функции / названия трудового действия / текст элемента ситуационной задачи
С	31.05.03	Стоматология
К	ОПК-5	Способен проводить обследование пациента с целью установления диагноза при решении профессиональных задач
К	ОПК-6	Способен назначать, осуществлять контроль эффективности и безопасности немедикаментозного и медикаментозного лечения при решении профессиональных задач
К	ПК-1	Способность и готовность к осуществлению мероприятий, направленных на диагностику стоматологических заболеваний, в том числе с использованием методов цифрового здравоохранения
К	ПК-2	Способность к назначению и применению современных методов и/или цифровых технологий в лечении пациентов со стоматологическими заболеваниями с последующим контролем эффективности и безопасности
К	ПК-3	Способность к разработке, внедрению и повышению эффективности реабилитационных программ у пациентов со стоматологическими заболеваниями
Ф	А/01.7	Проведение обследования пациента с целью установления диагноза
Ф	А/02.7	Назначение, контроль эффективности и безопасности немедикаментозного и медикаментозного лечения
Ф	А/03.7	Разработка, реализация и контроль эффективности индивидуальных реабилитационных программ
И		ОЗНАКОМЬТЕСЬ С СИТУАЦИЕЙ И ДАЙТЕ РАЗВЕРНУТЫЕ ОТВЕТЫ НА ВОПРОСЫ

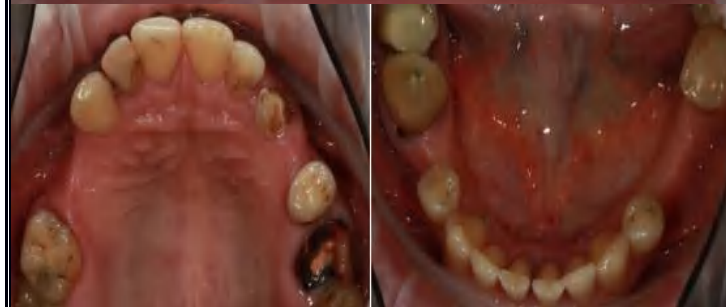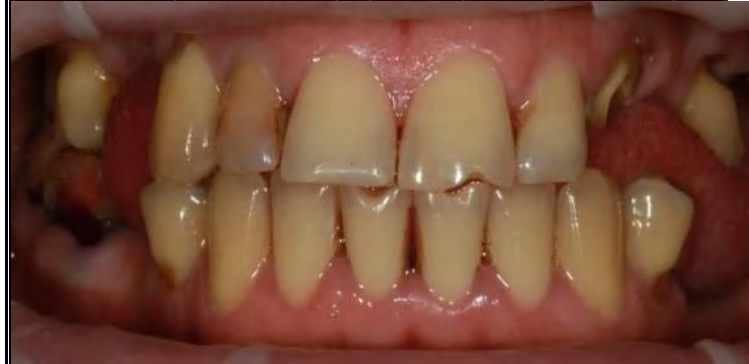В клинику обратилась пациентка А. 45 лет.
 Жалобы: на затрудненное пережевывание пищи, неудовлетворительную эстетику.

Анамнез заболевания: зубы удалялись в течение всей жизни вследствие кариеса и его осложнений. Ранее протезирование не проводилось, последнее посещение стоматолога около 2 лет назад.

Данные объективного обследования, внешний осмотр: Снижение высоты нижнего отдела лица на 2 мм.

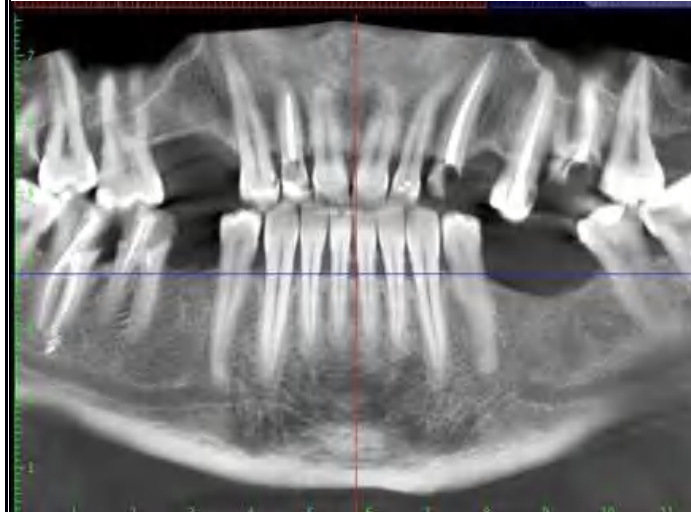
Зубная формула

0	С	С	0	0	Кл	П/С		П/С		Р	0		Р	С	0
8	7	6	5	4	3	2	1	1	2	3	4	5	6	7	8
	П	П	0	Кл							Кл	0	0		



Осмотр полости рта

Прикус ортогнатический. Зубы 1.8; 1.5; 1.4; 2.4; 2.8; 3.6; 3.5; 4.5 отсутствуют. На зубах 1.7; 1.6; 1.2; 2.1; 2.7 кариес, нарушение краевого прилегания ранее поставленных пломб. Клиновидные дефекты зубов 1.3; 3.4; 4.4.



у

В	1	Поставьте диагноз.
Э		1. Частичное вторичное отсутствие зубов (частичная вторичная адентия) на

		<p>верхней и нижней челюстях.</p> <p>2. 3 класс по Кеннеди.</p> <p>3. Патологическая стираемость зубов 1 степени, горизонтальная, ограниченная.</p> <p>4. Полное разрушение коронковых частей зубов 2.3, 2.6, частичное разрушение коронковых частей зубов 1.2, 4.6, 4.7.</p> <p>5. Некариозные поражения зубов. Клиновидные дефекты 1.3, 3.4, 4.4.</p> <p>6. Нарушение функции жевания. Нарушение внешнего вида.</p>
P2	отлично	Студент должен указать все дескрипторы правильного ответа.
P1	Хорошо/удовлетворительно	<p>Для оценки хорошо: Студент указывает только 4-5 дескрипторов правильного ответа.</p> <p>Для оценки удовлетворительно: Студент отвечает на 2-3 дескриптора правильного ответа.</p>
P0	неудовлетворительно	Студент называет не более 1 дескриптора правильного ответа.
B	2	Укажите манипуляции, которые целесообразно провести у пациентки в подготовительном этапе (без учёта имплантации).
Э		<ol style="list-style-type: none"> 1. Профессиональная гигиена. 2. Терапевтическая подготовка зубов с полной санацией, в особенности- эндодонтическое лечение с ревизией каналов 1.2, 2.3, 2.5, 2.6, 4.6, 4.7. Зубы 1.2 и 2.5 необходимо заштифтовать. 3. При невозможности консервативного лечения- удаление 2.6, 4.6.
P2	отлично	Студент должен указать все дескрипторы правильного ответа.
P1	хорошо/удовлетворительно	<p>Для оценки хорошо: Студент указывает 2 дескриптора полностью, либо 3 дескриптора с недочётами.</p> <p>Для оценки удовлетворительно: Студент должен указать 1 дескриптор правильного ответа, либо 2 дескриптора с недочётами.</p>
P0	неудовлетворительно	Студент не указывает ни один из перечисленных дескрипторов.
B	3	Составьте план ортопедического лечения (без учёта имплантации).
Э		<ol style="list-style-type: none"> 1. Изготовление штифтовых корневых вкладок 2.3, 2.6, 4.6, 4.7. 2. Одиночные коронки 1.7, 1.2, 2.6, 2.7. 3. Мостовидные протезы 1.6—1.3, 2.3-2.5, 3.4—3.7, 4.4-4.6-4.7. 4. Реставрация фронтальной группы зубов нижней челюсти возможна прямым способом или при помощи виниров. 5. Изготовление защитной каппы (желательно на нижнюю челюсть) для ночного позиционирования.
P2	отлично	Студент должен назвать все дескрипторы правильного ответа
P1	хорошо/удовлетворительно	<p>Для оценки хорошо: Студент указывает на 3-4 дескриптора правильного ответа.</p> <p>Для оценки удовлетворительно: Студент указывает на 1-2 дескриптора правильного ответа.</p>
P0	неудовлетворительно	Студент не указывает ни один дескриптор из вышеперечисленных.
B	4	В чём будет заключаться реабилитационно- профилактический этап у данной пациентки?
Э		<ol style="list-style-type: none"> 1. Восстановление культей полностью разрушенных коронковых частей соответствующих зубов. 2. Восстановление высоты окклюзионных взаимоотношений зубов верхней и нижней челюсти на 2 мм. при помощи провизорных ортопедических конструкций. 3. Реставрация фронтальной группы зубов верхней челюсти с нёбной

		<p>поверхности и по режущему краю, а также фронтальной группы нижних зубов с вестибулярной поверхности и по режущему краю на высоту разобщения (2 мм.) до приведения их в корректные окклюзионные взаимоотношения.</p> <p>4. Восстановление целостности зубных рядов при помощи несъёмных ортопедических конструкций.</p> <p>5. Изготовление защитной каппы.</p>
P2	отлично	Студент должен указать все дескрипторы правильного ответа
P1	хорошо/удовлетворительно	<p>Для оценки хорошо: Студент указывает 3-4 дескриптора правильного ответа</p> <p>Для оценки удовлетворительно: Студент должен указать 1-2 дескриптора правильного ответа.</p>
P0	неудовлетворительно	Студент не указывает ни один из перечисленных.
B	5	Показания к изготовлению штифтовой культевой вкладки.
Э		<p>1. Разрушение значительной части коронки естественного зуба кариозным или другим патологическим процессом.</p> <p>2. Травматический отлом большей части зуба.</p> <p>3. Аномалии положения передних зубов у взрослых, когда невозможно их исправить ортодонтическим путём.</p> <p>4. Патологическая стираемость твёрдых тканей зубов.</p> <p>5. Наклон зубов более 15 градусов при вторичных деформациях зубных рядов.</p> <p>6. Короткие коронки естественных зубов (микродентия).</p>
P2	отлично	Студент должен указать все дескрипторы правильного ответа.
P1	хорошо/удовлетворительно	<p>Для оценки хорошо: Студент указывает 4-5 дескрипторов правильного ответа.</p> <p>Для оценки удовлетворительно: Студент должен указать 1-3 дескриптора правильного ответа.</p>
P0	неудовлетворительно	Студент не указывает ни один из перечисленных дескрипторов.

Чек-лист оценки практических навыковНазвание практического навыка Снятие искусственной коронки

С	31.05.03	Стоматология	
К	ПК-2	Способность к назначению и применению современных методов и/или цифровых технологий в лечении пациентов со стоматологическими заболеваниями с последующим контролем эффективности и безопасности	
ТД	А/02.7 Назначение, контроль эффективности и безопасности немедикаментозного и медикаментозного лечения		
	Действие	Проведено	Не проведено
1.	Использование средств индивидуальной защиты, выбор инструментов для выполнения задания (медицинский халат, шапочка, сменная обувь, медицинские перчатки, стоматологическое зеркало, пинцет, зонд, лоток, шпатель металлический, боры для распиливания коронок)	1 балл	-1 балл
2.	Проведение опроса (жалобы, анамнез заболевания, информированное добровольное согласие пациента).	1 балл	-1 балл
3.	Осмотр зубов, искусственных коронок, зубных рядов, прикуса. Определение степени подвижности зубов зондированием или пальпацией, определение состояния пародонта (зондирование зубодесневого желобка, кармана), выявление рецессии десны, уменьшения высоты межзубных перегородок. Пальпация слизистой оболочки десны, переходной складки.	1 балл	-1 балл
4.	Оценка ортопантограммы, панорамных и прицельных рентгенограмм зубов: наличие периапикальных изменений, изменений кортикальной пластинки, сужение или расширение периодонтальной щели, дефектов краевого прилегания искусственных коронок.	1 балл	-1 балл
5.	Формулирование диагноза, причины снятия искусственной коронки, заполнение медицинской карты.	1 балл	-1 балл
6.	Распиливание вестибулярной стенки искусственной коронки колесовидным или цилиндрическим с закругленным кончиком бором из твердого сплава, либо специальным вулканитовым диском малого диаметра. Разрез делается сквозным до слоя фиксирующего цемента и проводится по всей вестибулярной поверхности с переходом на режущий край или жевательную поверхность.	1 балл	-1 балл
7.	Разведение кромок коронки в области разреза с вестибулярной поверхности с помощью шпателя или крупного экскаватора. При отсутствии устойчивой опоры с язычного края искусственной коронки сделать на язычной поверхности коронки примерно в 2 мм от края небольшую горизонтальную насечку (стараясь избегать перфорации коронки), куда будет упираться кончик инструмента.	1 балл	-1 балл
8.	8. Собрать инструмент для снятия коронок (соединить аппарат с крючковидным наконечником), установить низкую степень интенсивности вибрации (всего три степени).	1 балл	-1 балл
9.	Кончик наконечника инструмента для снятия коронок	1 балл	-1 балл

	установить в области язычного края коронки или в области горизонтальной насечки, зафиксировать. Наконечник прижать к коронке, фиксировать его положение пальцем. Другой рукой придерживать аппарат, причем следует избегать контакта аппарата с зубами антагонистами. После этого отпустить рычаг аппарата, что вызовет небольшой непродолжительный толчок (1-ая попытка).		
10.	Увеличить степень интенсивности рычага аппарата до средней и повторить процедуру снятия коронки еще раз (2-ая попытка). Увеличить степень интенсивности рычага аппарата до максимальной и повторить еще раз (3-ая попытка). Установить низкую степень интенсивности вибрации. Кончик инструмента установить с щечного края коронки, зафиксировать. Наконечник прижать к коронке и фиксировать его положение пальцем. Другой рукой придерживать аппарат, избегая контакта инструмента с зубами антагонистами. После этого отпустить рычаг инструмента. Удалить пинцетом коронку из-за рта.	1 балл	-1 балл
	Итого		

Общая оценка:

«Зачтено» не менее 75% выполнения

«Не зачтено» 74 и менее% выполнения

Чек-лист оценки практических навыков

Название практического навыка Осмотр пациента при частичной потере зубов, дефектах твердых тканей зубов

С	31.05.03	Стоматология		
К	ПК-1	Способность и готовность к осуществлению мероприятий, направленных на диагностику стоматологических заболеваний, в том числе с использованием методов цифрового здравоохранения		
ТД	А/01.7	Проведение обследования пациента с целью установления диагноза		
	Действие		Проведено	Не проведено
1.	Использование средств индивидуальной защиты, выбор инструментов для выполнения задания (медицинский халат, шапочка, сменная обувь, медицинские перчатки, стоматологическое зеркало, пинцет, зонд, лоток)		1 балл	-1 балл
2.	Проведение опроса (жалобы, анамнез заболевания, информированное добровольное согласие пациента для получения данных о сопутствующих и перенесенных заболеваниях, протезировании, санации рта)		1 балл	-1 балл
3.	Осмотр (пальпация мягких тканей лица и костной основы, определение высоты нижнего отдела лица в состоянии физиологического покоя и окклюзионной высоты, определение вида прикуса)		1 балл	-1 балл
4.	Пальпация височно-нижнечелюстного сустава (определение симметричности, плавности движений, девиации нижней челюсти)		1 балл	-1 балл
5.	Определение степени подвижности зубов зондированием или пальпацией, определение состояния пародонта		1 балл	-1 балл

	(зондирование зубодесневого желобка, кармана), выявление рецессии десны, уменьшения высоты межзубных перегородок.		
6.	Определение участков подвижной и неподвижной слизистой оболочки, определение податливости и болевой чувствительности слизистой оболочки рта методом пальпации	1 балл	-1 балл
7.	Определение прикуса, дефектов зубных рядов, дефектов зубов - степени разрушения твердых тканей жевательных зубов с помощью индекса разрушения окклюзионной поверхности зуба (ИРОПЗ по В.Ю. Миликевичу), степени и равномерности (неравномерности) атрофии альвеолярных отростков, экзостозов, нёбного турса	1 балл	-1 балл
8.	Оценка ортопантограммы, панорамных и прицельных рентгенограмм: наличие периапикальных изменений, изменений кортикальной пластинки, сужение или расширение периодонтальной щели	1 балл	-1 балл
9.	Заполнение медицинской карты	1 балл	-1 балл
10.	Формулирование диагноза	1 балл	-1 балл
	Итого		

Общая оценка:

«Зачтено» не менее 75% выполнения

«Не зачтено» 74 и менее% выполнения

Чек-лист оценки практических навыков

Название практического навыка Изготовление временной коронки и фиксация

С	31.05.03	Стоматология		
К	ПК-2	Способность к назначению и применению современных методов и/или цифровых технологий в лечении пациентов со стоматологическими заболеваниями с последующим контролем эффективности и безопасности		
ТД	А/02.7 Назначение, контроль эффективности и безопасности немедикаментозного и медикаментозного лечения			
	Действие		Проведено	Не проведено
1.	Использование средств индивидуальной защиты, выбор инструментов для выполнения задания (медицинский халат, шапочка, сменная обувь, медицинские перчатки, стоматологическое зеркало, пинцет, зонд, лоток, стоматологические боры для препарирования зубов, пластмасса для временных коронок в комплекте, артикуляционная бумага, полировочная головка, стоматологический цемент для временной фиксации коронок).		1 балл	-1 балл
2.	Проведение опроса (жалобы, анамнез заболевания, информированное добровольное согласие пациента).		1 балл	-1 балл
3.	Осмотр зубов, искусственных коронок, зубных рядов, прикуса. Определение степени подвижности зубов зондированием или пальпацией, определение состояния пародонта (зондирование зубодесневого желобка, кармана), выявление рецессии десны, уменьшения высоты межзубных перегородок. Пальпация слизистой оболочки десны, переходной складки.		1 балл	-1 балл

4.	Оценка ортопантограммы, панорамных и прицельных рентгенограмм зубов: наличие периапикальных изменений, изменений кортикальной пластинки, сужение или расширение периодонтальной щели, дефектов краевого прилегания искусственных коронок.	1 балл	-1 балл
5.	Формулирование диагноза, плана лечения, заполнение медицинской карты.	1 балл	-1 балл
6.	Получение оттиска с зуба до его препарирования и с соседних зубов размягченной силиконовой массой 1 слой. После отверждения силиконовой массы оттиск снимают с зубов (оттиск необходимо подготовить заранее)	1 балл	-1 балл
7.	Зуб препарировать под цельнолитую коронку (зуб необходимо подготовить заранее), наносят изоляционный материал.	1 балл	-1 балл
8.	Выбирают пластмассу для временных коронок, определяют по расцветке цвет пластмассы для временной коронки. Готовят пластмассовую массу выбранного цвета и в тестообразной стадии заливают в силиконовый оттиск зуба, полученный до препарирования под цельнолитую коронку.	1 балл	-1 балл
9.	Силиконовый оттиск с пластмассовой массой накладывают на зубы, прижимают. После отверждения пластмассы оттиск удаляют с зубного ряда. Снимают временную пластмассовую коронку с зуба. Проводят припасовку, шлифование и полирование временной коронки.	1 балл	-1 балл
10.	Временную пластмассовую коронку фиксируют на стоматологический цемент для временной фиксации.	1 балл	-1 балл
	Итого		

Общая оценка:

«Зачтено» не менее 75% выполнения

«Не зачтено» 74 и менее% выполнения