

Документ подписан простой электронной подписью
Информация о владельце:
ФИО: Стегний Кирилл Владимирович
Должность: И.о. ректора
Дата подписания: 27.03.2026 13:31:52
Уникальный программный ключ:
d59234ba928aea5c04c54eb9013e367220b6b2ae

Федеральное государственное бюджетное образовательное учреждение
высшего образования
«Тихоокеанский государственный медицинский университет»
Министерства здравоохранения Российской Федерации

«УТВЕРЖДАЮ»
Директор института


/ _Невзорова В.А./

«06» мая 2025г.

ФОНД ОЦЕНОЧНЫХ СРЕДСТВ

Дисциплины Б1.О.05 Лучевая диагностика

Специальность	31.08.12 Функциональная диагностика
Уровень подготовки	ординатура
Направленность подготовки	02 Здравоохранение (в сфере функциональной диагностики)
Форма обучения	очная
Срок освоения ООП	2 года
Институт	терапии и инструментальной диагностики

1. ВВОДНАЯ ЧАСТЬ

1.1. Фонд оценочных средств регламентирует формы, содержание, виды оценочных средств для текущего контроля и промежуточной аттестации, критерии оценивания с помощью которых можно оценивать поэтапное формирование компетенций.

1.2. Фонд оценочных средств определяет уровень формирования у обучающихся установленных в ФГОС ВО и определенных в основной образовательной программе высшего образования 31.08.12 Функциональная диагностика (уровень ординатура), направленности 02 Здравоохранение (в сфере терапии), в сфере профессиональной деятельности согласно приказа Министерства труда и социальной защиты РФ от 11.03.2019 №138н "Об утверждении профессионального стандарта "Врач функциональной диагностики" **универсальных (УК) компетенций, общепрофессиональных (ОПК) и профессиональных (ПК) компетенций**

[https://tgm.ru/sveden/files/eiu/31.08.12_Funkcionalnaya_diagnostika\(3\).pdf](https://tgm.ru/sveden/files/eiu/31.08.12_Funkcionalnaya_diagnostika(3).pdf)

2. ОСНОВНАЯ ЧАСТЬ

2.1. Виды контроля и аттестации, формы оценочных средств

№ п/п	Виды контроля	Оценочные средства
		Форма
1	Текущий контроль	Контрольные вопросы
2	Промежуточная аттестация	Ситуационные задачи

3. Содержание оценочных средств контроля (текущего и промежуточного).

Текущий контроль осуществляется преподавателем дисциплины при проведении занятий в форме опроса, решения ситуационных задач и кейсов. Промежуточная аттестация проводится в виде зачета в форме решения ситуационных задач и кейсов.

3.1. Контрольные вопросы для собеседования по дисциплине Б1.О.05 Лучевая диагностика

	код	текст компетенции/название трудовой функции/название трудового действия/текст тестового задания
С	31.08.12	Функциональная диагностика
ОТФ	А	Проведение функциональной диагностики состояния органов и систем организма человека
ТФ	А/01.8	Проведение исследования и оценка состояния функции внешнего дыхания
ТФ	А/05.8	Проведение и контроль эффективности мероприятий по профилактике и формированию здорового образа жизни и санитарно-гигиеническому просвещению населения
К	УК-1	Способен критически и системно анализировать, определять возможности и способы применения достижений в области медицины и фармации в профессиональном контексте
К	ОПК-4	Способен проводить клиническую диагностику и обследование пациентов
К	ОПК-7	Способен проводить медицинскую экспертизу
К	ПК-1	Готовность к осуществлению комплекса мероприятий, направленных на сохранение и укрепление здоровья
К	ПК-2	Готовность к проведению профилактических медицинских осмотров, диспансеризации и осуществлению диспансерного наблюдения за


		здоровыми и хроническими больными
В		Вопросы для собеседования
		<p>Методы лучевой диагностики. Радиационная безопасность.</p> <p>Контрастные препараты.</p> <ol style="list-style-type: none"> 1. Характеристика рентгеновского излучения. Свойства рентгеновского излучения, обуславливающие возможность использования в медицине. 2. Принципы формирования рентгеновского изображения. 3. Основные и специальные методы рентгенологических исследований, их виды и характеристика. 4. Рентгенография. Принцип метода, преимущества и недостатки. 5. Рентгеноскопия. Принцип метода, преимущества и недостатки. 6. Компьютерная томография. Принцип метода, преимущества и недостатки. 7. Показания и противопоказания к применению методов лучевой диагностики. 8. Контрастные средства для лучевой диагностики, их состав показания к применению. 9. Побочные реакции на введение контрастного вещества, принципы профилактики и лечения, группы повышенного риска развития нежелательных реакций. 10. Принципы радиационной безопасности в медицинской радиологии. 11. Радиоактивность, единицы радиоактивности. Доза, единицы измерения доз. Контроль лучевой нагрузки. <p>Лучевая диагностика заболеваний опорно-двигательного аппарата.</p> <ol style="list-style-type: none"> 1. Лучевые методы исследования и их возможности в диагностике заболеваний опорно-двигательного аппарата. 2. Рентгеноанатомия костей и суставов 3. Рентгенологические симптомы поражений скелета. 4. Остеоденситометрия. Рентгенологические признаки остеопороза по данным рентгенографии и компьютерной томографии. 5. Лучевые методы диагностики заболеваний позвоночника. 6. Лучевые методы диагностики заболеваний суставов и костей. 7. Рентгенологические признаки метастатического поражения скелета. 8. Лучевая диагностика опухолей костей. <p>Лучевая диагностика заболеваний органов дыхания и средостения</p> <ol style="list-style-type: none"> 1. Рентгенологические методы исследования и их возможности в диагностике заболеваний легких. 2. Лучевая анатомия органов грудной полости и средостения. 3. Классическая рентгенография легких: легочный рисунок, корни легких, анатомический субстрат легочного рисунка, анатомический субстрат корня легких. 4. Методы лучевой диагностики заболеваний лёгких. 5. Лучевая диагностика пневмоний. 6. Лучевая диагностика осложнений пневмонии: рентгенологические признаки абсцессов и пневмофиброза. 7. Лучевая диагностика заболеваний бронхов. 8. Эмфизема легких: определение, рентгенологические признаки. 9. Лучевая диагностика травмы легких и грудной клетки (пневмоторакс, гидроторакс).

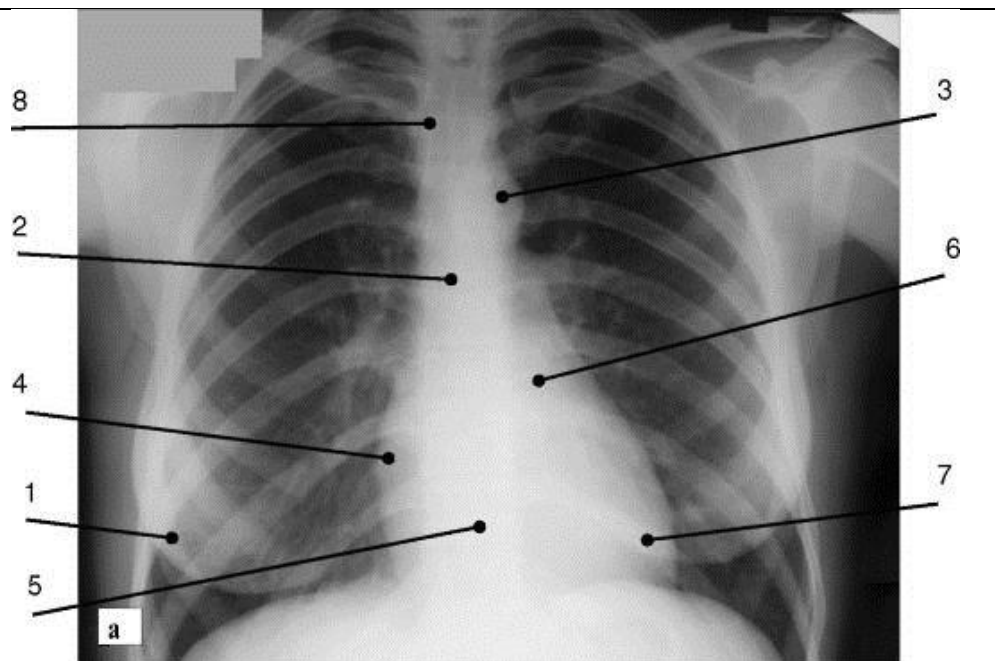
		<p>10. Лучевая диагностика туберкулеза легких. Формы туберкулеза, рентгенологические признаки.</p> <p>11. Лучевая диагностика опухолей легких и средостения.</p> <p>12. Метастатические опухоли легких. Рентгенологические признаки.</p> <p>13. Отек легких. Рентгенологические признаки.</p> <p>14. Лучевая диагностика заболеваний плевры. Рентгенологические признаки.</p> <p>15. Лучевая диагностика тромбоэмболии легочной артерии.</p> <p>Лучевая диагностика заболеваний органов пищеварительной системы и брюшной полости</p> <p>1. Методы лучевой диагностики заболеваний пищевода, желудка, кишечника.</p> <p>2. Обзорная рентгенограмма живота в норме. Лучевая анатомия органов брюшной полости.</p> <p>3. Методика исследования полых органов пищеварительной системы, подготовка больного.</p> <p>4. Лучевая диагностика заболеваний пищевода (рефлюкс-эзофагит, кардиоспазм, рубцовые стенозы, грыжи пищеводного отверстия диафрагмы, опухоли пищевода).</p> <p>5. Лучевая диагностика заболеваний желудка (язвы и новообразования желудка).</p> <p>6. Лучевая диагностика заболеваний двенадцатиперстной кишки.</p> <p>7. Лучевая диагностика заболеваний поджелудочной железы.</p> <p>8. Лучевая диагностика заболеваний печени (жировой гепатоз, гепатит, цирроз).</p> <p>9. Лучевые признаки заболеваний желчного пузыря и желчевыводящих путей.</p> <p>10. Лучевые методы диагностики портальной гипертензии.</p> <p>11. Лучевая диагностика объемных образований печени (абсцессы, кисты, доброкачественные новообразования).</p> <p>12. Первичные и метастатические опухоли печени: рентгенологические признаки.</p> <p>13. Диагностические возможности обзорной рентгенографии органов брюшной полости.</p> <p>14. Лучевая диагностика заболеваний толстой кишки.</p> <p>15. Признаки неотложных состояний при заболеваниях органов брюшной полости (прободение, острая непроходимость кишечника).</p>
--	--	--

3.2. Ситуационные задачи по дисциплине Б1.О.05 Лучевая диагностика

	код	текст компетенции/название трудовой функции/название трудового действия/текст тестового задания
С	31.08.12	Функциональная диагностика
ОТФ	А Проведение функциональной диагностики состояния органов и систем организма человека	
ТФ	А/01.8	Проведение исследования и оценка состояния функции внешнего дыхания
ТФ	А/05.8	Проведение и контроль эффективности мероприятий по профилактике и

		формированию здорового образа жизни и санитарно-гигиеническому просвещению населения
К	УК-1	Способен критически и системно анализировать, определять возможности и способы применения достижений в области медицины и фармации в профессиональном контексте
К	ОПК-4	Способен проводить клиническую диагностику и обследование пациентов
К	ОПК-7	Способен проводить медицинскую экспертизу
К	ПК-1	Готовность к осуществлению комплекса мероприятий, направленных на сохранение и укрепление здоровья
К	ПК-2	Готовность к проведению профилактических медицинских осмотров, диспансеризации и осуществлению диспансерного наблюдения за здоровыми и хроническими больными

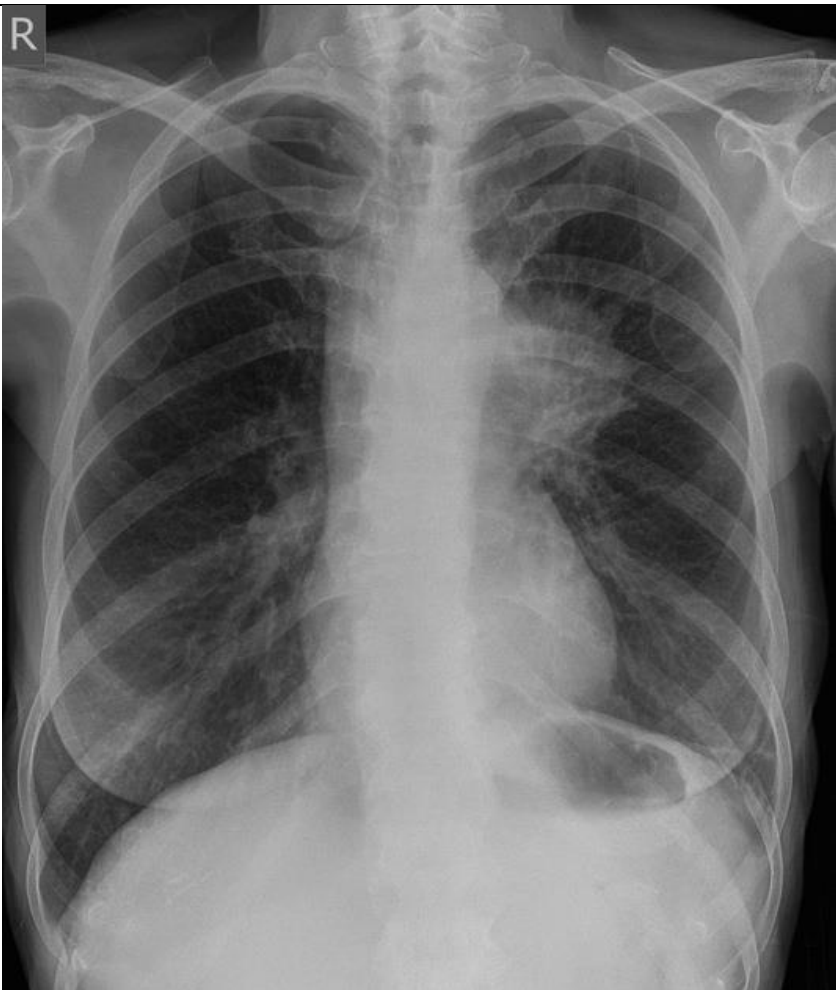
3		Ситуационные задачи
		<p style="text-align: center;">Ситуационная задача №1.</p> <ol style="list-style-type: none"> 1. Назвать метод исследования. 2. Описать принцип метода проведения данного исследования. 3. Определить область исследования, представленную на данной рентгенограмме. 4. Провести интерпретацию результатов исследования. <div style="text-align: center;">  </div>
		<p style="text-align: center;">Ситуационная задача №2</p> <p>Женщина 35 лет.</p> <ol style="list-style-type: none"> 1. Перечислить основные анатомические структуры (1-8), обозначенные на снимке. 2. Перечислить структуры, формирующие средостение.

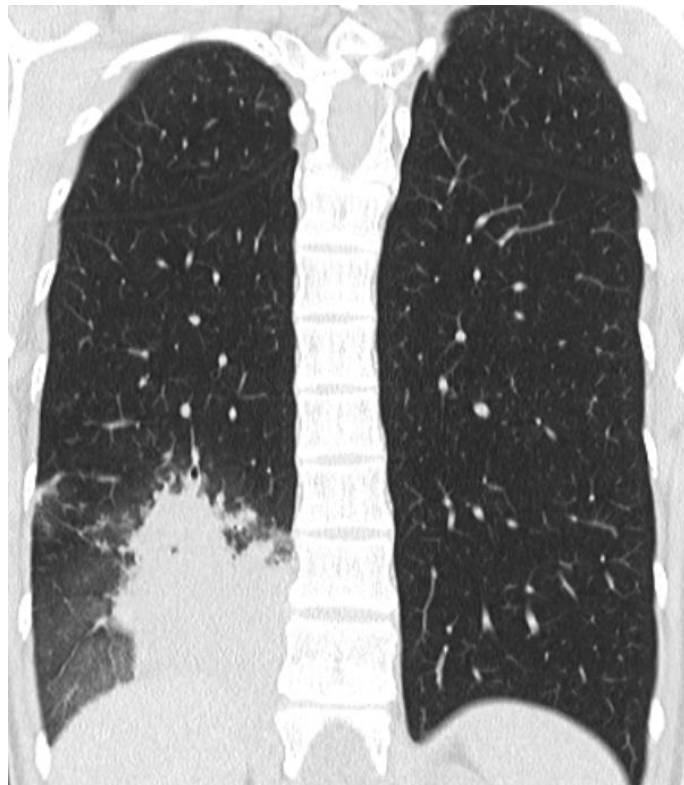
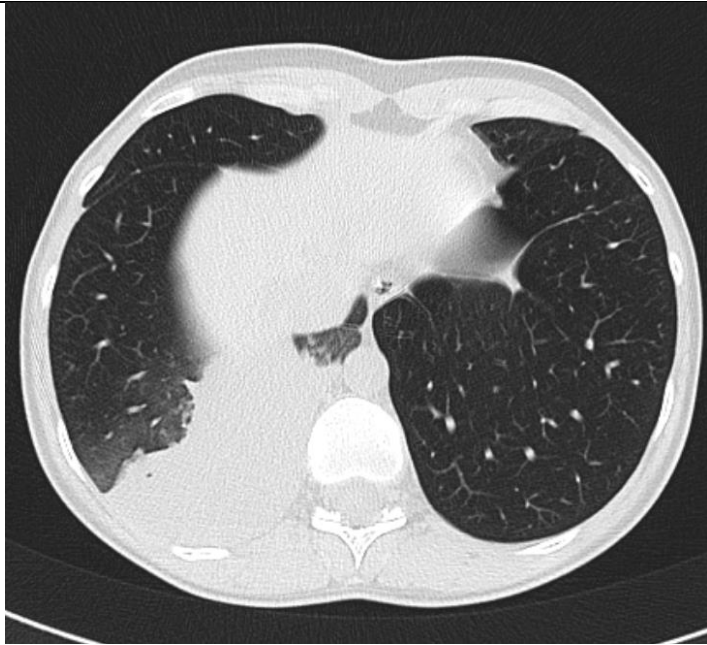


Ситуационная задача №3

Женщина 40 лет.

1. Перечислить основные анатомические структуры.
2. Определить локализацию патологических изменений.
3. Провести интерпретацию результатов исследования.
4. Необходимо ли дополнительное обследование пациента?

		
		<p style="text-align: center;">Ситуационная задача №4</p> <p>Женщина 33 года.</p> <p>При анализе лучевого исследования выполнить следующие задания (диск с исследованием прилагается).</p> <ol style="list-style-type: none">1. Перечислить основные анатомические структуры.2. Определить локализацию патологических изменений.3. Перечислить рентгенологические признаки.4. Какие возможные исходы данной патологии?5. Провести интерпретацию результатов исследования.



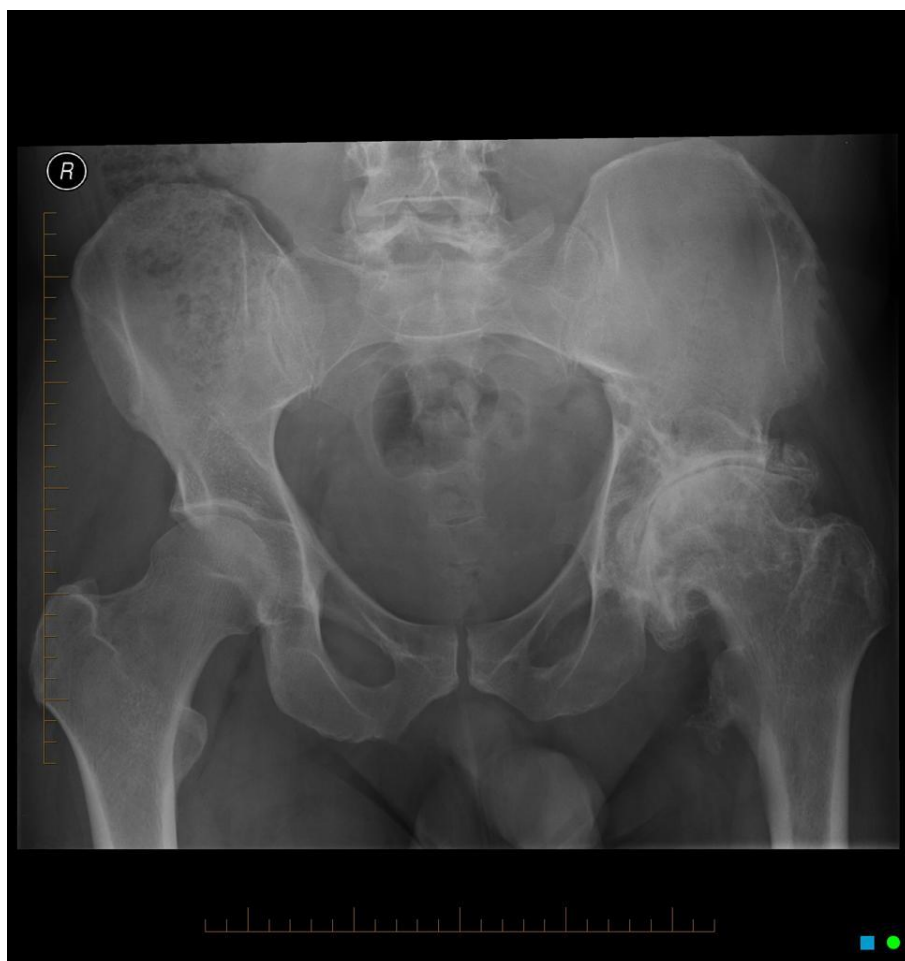Ситуационная задача №5

Мужчина 65 лет.

При анализе лучевого исследования выполнить следующие задания:

1. Назвать метод исследования.
2. Определить анатомическую область исследования,.

3. Лучевая анатомия структур, представленных на снимке.
4. Определить локализацию патологических изменений.
5. Провести интерпретацию результатов исследования.

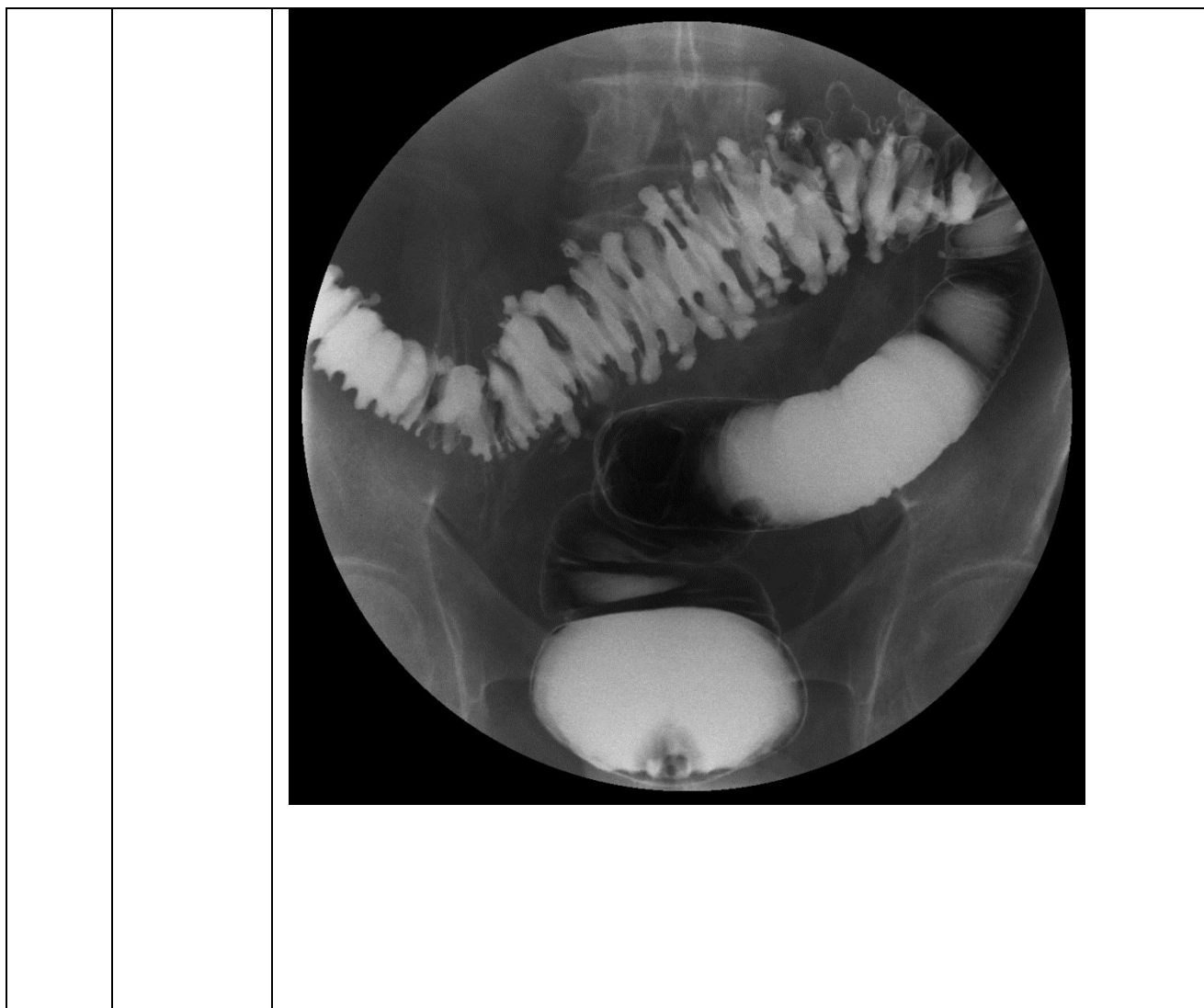


Ситуационная задача №6

Женщина 58 лет.

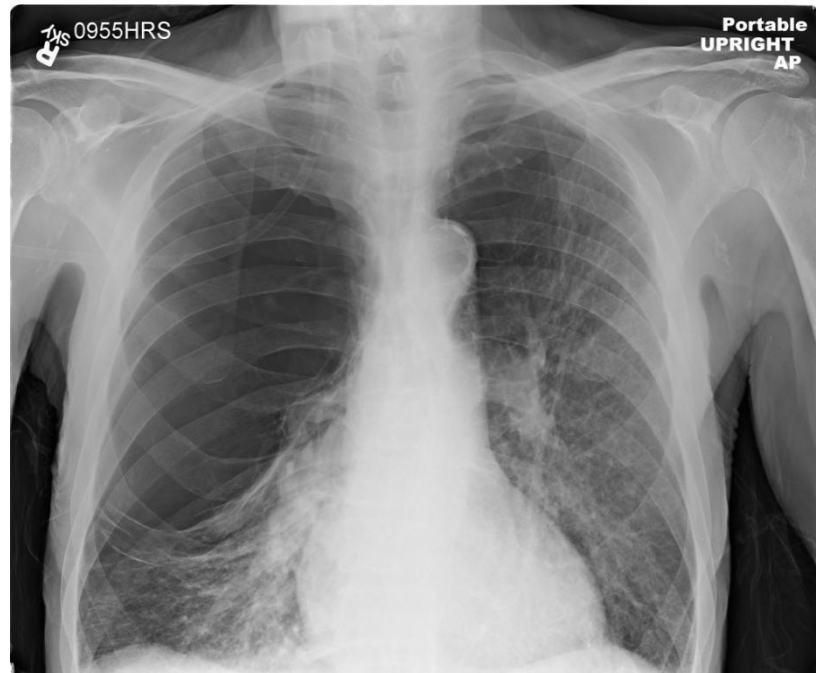
При анализе лучевого исследования выполнить следующие задания:

1. Назвать метод исследования.
2. Назвать основные анатомические структуры.
3. Определить локализацию патологических изменений.
4. Провести интерпретацию результатов исследования.
5. Назвать возможные осложнения.



3.3. Кейсы по дисциплине Б1.О.05 Лучевая диагностика

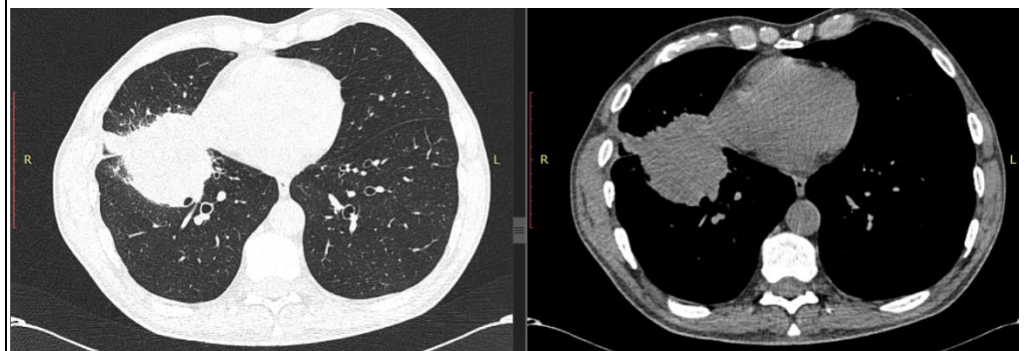
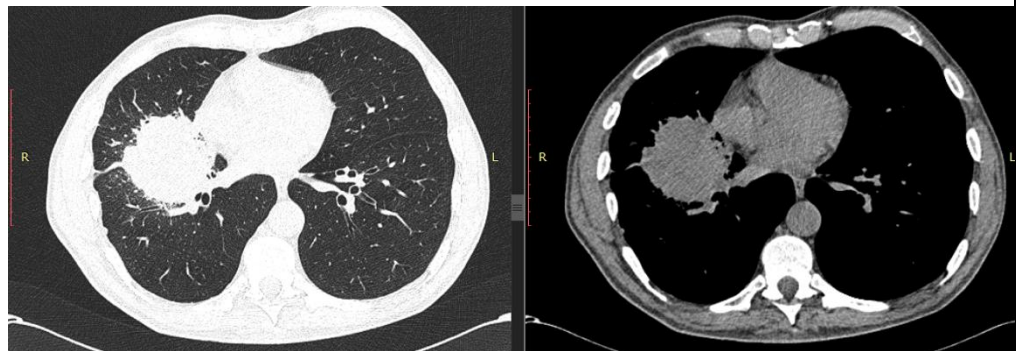
К		Кейсы
		<p>Кейс 1</p> <p>Пациент, 44 года, жалобы на одышку при выполнении повседневной работы. Курит 20 лет</p> <ol style="list-style-type: none"> 1. Локализуйте патологический процесс 2. Определите рентгенологические симптомы, визуализируемые на снимках 3. Предположите ваше рентгенологическое заключение (какому заболеванию более соответствует данная рентгенологическая картина)



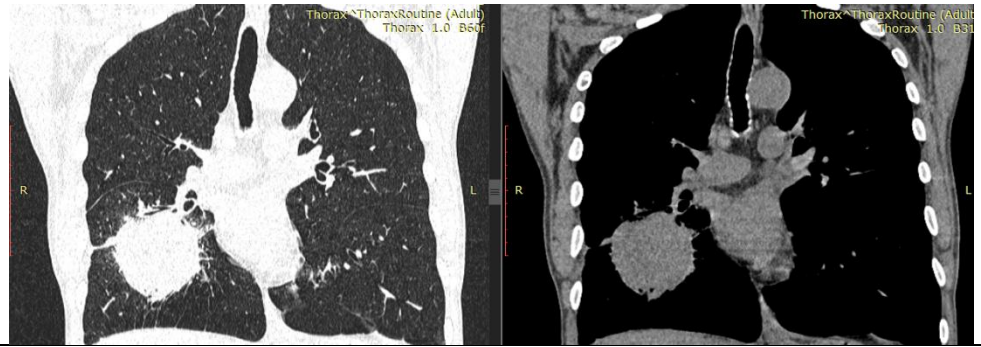
)

Кейс 2

Пациент, 57 лет, жалобы на кашель с мокротой, повышение температуры тела.



1. Определите и локализируйте патологический процесс
2. С чем необходимо дифференцировать данное заболевание?
3. Какие дополнительные рентгенологические методы обследования вам необходимо выполнить для дифференциальной диагностики?



Кейс 3

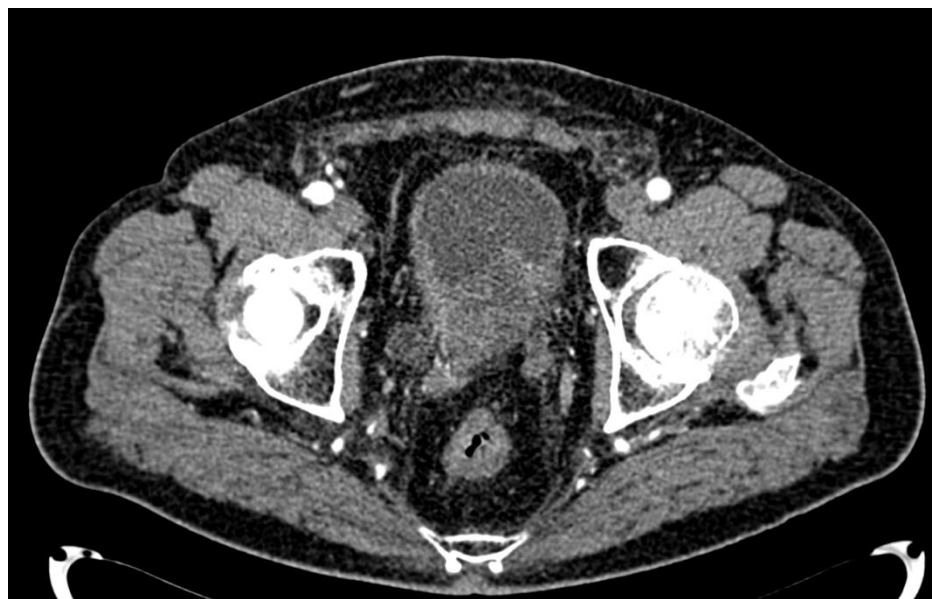Пациент обратился в клинику с жалобой на: частое, болезненное мочеиспускание, кровь в моче.

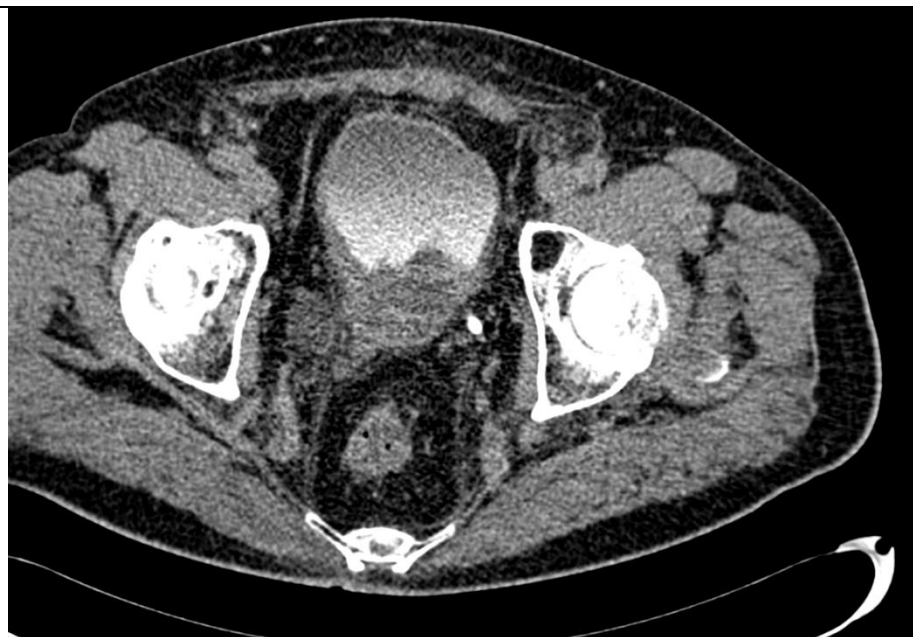У пациента выявлено образование по задней стенке мочевого пузыря, накапливающее контрастный препарат (нативное – 26 едН артериальная 53едН, отсроченная 42едН).

Какое заболевание у данного пациента?

Какой морфологический субстрат (доброкачественный/злокачественный процесс) лежит в основе формирования патологических симптомов?

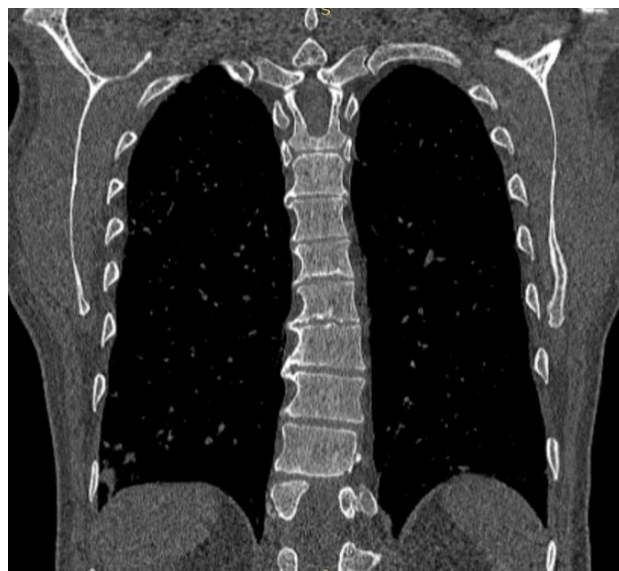Консультация какого специалиста ему необходима?

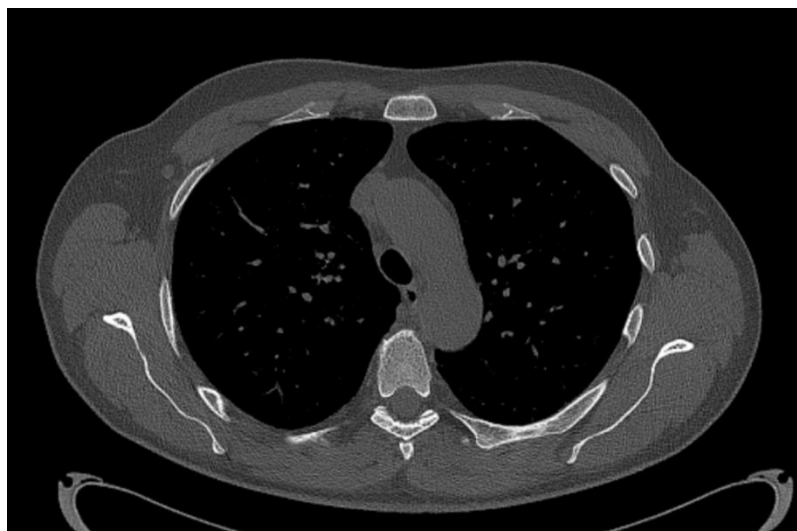
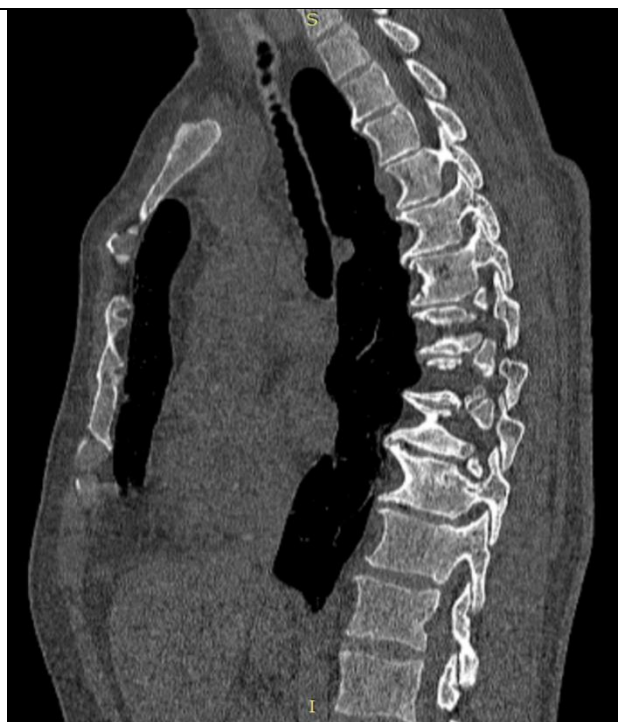



Кейс 4

Больной 65 лет. Жалобы на боли в позвоночнике. После проведения КТ-исследования была получена следующая картина:





1. Какая анатомическая структура поражена?
2. Какие рентгенологические симптомы поражения визуализируются на снимках (сканах)?
3. Какое заболевание можно предположить?

4. Содержание оценочных средств промежуточной аттестации

Промежуточная аттестация проводится в виде зачета

5. Критерии оценивания результатов обучения по дисциплине

«Зачтено» выставляется обучающемуся, если он показал достаточно прочные знания основных положений учебной дисциплины, умение самостоятельно решать конкретные практические задачи, предусмотренные рабочей программой, ориентироваться в рекомендованной справочной литературе, умеет правильно оценить полученные результаты. Оценка по тестированию - 70% и более правильных ответов на тестовые задания.

«Не зачтено» выставляется обучающемуся, если при ответе выявились существенные пробелы в знаниях основных положений учебной дисциплины, неумение с помощью преподавателя получить правильное решение конкретной практической задачи из числа предусмотренных рабочей программой учебной дисциплины, не подтверждает освоение компетенций, предусмотренных программой. Оценка по тестированию - 69 % и менее правильных ответов на тестовые задания