

Документ подписан простой электронной подписью
Информация о владельце:
ФИО: Стегний Кирилл Владимирович
Должность: И.о. ректора
Дата подписания: 16.04.2026 09:32:09
Уникальный программный идентификатор:
d59234ba928aea5c04c54eb9013a767220b6b2ae

Федеральное государственное бюджетное образовательное учреждение
высшего образования
«Тихоокеанский государственный медицинский университет»
Министерства здравоохранения Российской Федерации

«УТВЕРЖДАЮ»
Директор института стоматологии



_____/Первов Ю.Ю./
«16» июня 2025 г.

ФОНД ОЦЕНОЧНЫХ СРЕДСТВ

Б1.О.31 Ортодонтия и детское протезирование основной образовательной программы высшего образования

Специальность	31.05.03 Стоматология
Уровень подготовки	Специалитет
Направленность подготовки	02 Здравоохранение (в сфере оказания медицинской помощи при стоматологических заболеваниях)
Форма обучения	Очная
Срок освоения ООП	5 лет
Институт/кафедра	Институт стоматологии

1. ВВОДНАЯ ЧАСТЬ

1.1. Фонд оценочных средств регламентирует формы, содержание, виды оценочных средств для текущего контроля, промежуточной аттестации и итоговой (государственной итоговой) аттестации, критерии оценивания дифференцированно по каждому виду оценочных средств.

1.3. Фонд оценочных средств определяет уровень формирования у обучающихся установленных в ФГОС ВО и определенных в основной образовательной программе высшего образования по специальности 31.05.03 Стоматология, направленности 02 Здравоохранение (в сфере оказания медицинской помощи при стоматологических заболеваниях) универсальных (УК) компетенций, общепрофессиональных (ОПК) и профессиональных (ПК) компетенций

https://tgmu.ru/sveden/files/riv/OOP_31.05.03_Stomatologiya_2025.pdf

2. ОСНОВНАЯ ЧАСТЬ

2.1. Виды контроля и аттестации, формы оценочных средств

№ п/п	Виды аттестации	Оценочные средства
		Форма
1	Текущая аттестация	Вопросы для собеседования
		Тестовые задания
		Ситуационные задачи
		Чек-листы (Приложение)
2	Промежуточная аттестация	Вопросы для собеседования
		Чек-листы (Приложение)

3. Содержание оценочных средств для текущей и промежуточной аттестации осуществляется преподавателем дисциплины

Контрольные вопросы к экзамену (зачету) по дисциплине (модулю)
Б1.О.31 Ортодонтия и детское протезирование

Вид	Код	Текст компетенции / названия трудовой функции / названия трудового действия / текст элемента ситуационной задачи
С	31.05.03	Стоматология
К	ОПК-5	Способен проводить обследование пациента с целью установления диагноза при решении профессиональных задач
К	ОПК-6	Способен назначать, осуществлять контроль эффективности и безопасности немедикаментозного и медикаментозного лечения при решении профессиональных задач
К	ПК-1	Способность и готовность к осуществлению мероприятий, направленных на диагностику стоматологических заболеваний, в том числе с использованием методов цифрового здравоохранения
К	ПК-2	Способность к назначению и применению современных методов и/или цифровых технологий в лечении пациентов со стоматологическими заболеваниями с последующим контролем эффективности и безопасности
К	ПК-3	Способность к разработке, внедрению и повышению эффективности реабилитационных программ у пациентов со стоматологическими заболеваниями

Ф	A/01.7	Проведение обследования пациента с целью установления диагноза
Ф	A/02.7	Назначение, контроль эффективности и безопасности немедикаментозного и медикаментозного лечения
Ф	A/03.7	Разработка, реализация и контроль эффективности индивидуальных реабилитационных программ
И		ДАЙТЕ ОТВЕТЫ НА ВОПРОСЫ
Т		<ol style="list-style-type: none"> 1. Принцип организации ортодонтической помощи детям. 2. Характеристика периода развития зубочелюстной системы от 0 до 6 месяцев. 3. Характеристика развития зубочелюстной системы в период молочного прикуса. 4. Характеристика развития зубочелюстной системы в период сменного прикуса. 5. Характеристика развития зубочелюстной системы в период постоянного прикуса. 6. Сроки прорезывания молочных и постоянных зубов. 7. Каковы основные причины преждевременного и запоздалого прорезывания зубов. 8. Методы обследования, необходимые для постановки окончательного диагноза. 9. Суть и методика определения индекса Тона. 10. Суть и методика определения индекса Пона. 11. Изложите суть метода телерентгенографии лицевого скелета. 12. Объясните значение контрольных диагностических моделей в обследовании пациентов на ортодонтическом приеме. 13. Дайте характеристику основных индексов, применяемых при изучении КДМ. 14. Вредные привычки, приводящие к развитию зубочелюстных аномалий. 15. Заболевания матери, приводящие к развитию зубочелюстных аномалий. 16. Дайте характеристику двух основных типов глотания. 17. В чем заключается подготовка перед началом ортодонтического лечения. 18. Каковы основные причины и механизмы развития рецидивов, возникающих при лечении зубочелюстных аномалий. 19. Дайте характеристику ретенционного периода и ретенционных аппаратов 20. Каковы оптимальные силы, применяемые при лечении зубочелюстных аномалий. 21. Каковы морфологические изменения в височно-нижнечелюстных суставах при ортодонтическом лечении. 22. Перестройка костной ткани под воздействием ортодонтических аппаратов. 23. Перестройка в ВНЧС под воздействием ортодонтических аппаратов. 24. Изложите основные правила проведения миогимнастики. 25. Изложите суть редукции зубочелюстной системы. 26. Тактика лечения врача-ортодонта при наличии сверхкомплектных зубов. 27. Изложите рекомендации по подбору средств гигиены при лечении несъемными ортодонтическими аппаратами. 28. Хирургические методы, применяемые при лечении зубочелюстных аномалий. 29. Показания для пластики уздечки языка, возраст проведения пластики. 30. Показания для пластики уздечки верхней губы, возраст проведения пластики.

31. Назовите группы диспансерного наблюдения на ортодонтическом приеме
32. Изложите основные задачи, решаемы в I и II диспансерных группах.
33. Изложите основные задачи, решаемы в III и IV диспансерных группах.
34. Классификации ортодонтических аппаратов (по механизму действия, по расположению).
35. Ортодонтические аппараты механического действия, особенности конструкции, принцип действия, область применения.
36. Ортодонтические аппараты функционального действия, особенности конструкции, принцип действия, область применения.
37. Ортодонтические аппараты комбинированного действия, особенности конструкции, принцип действия, область применения.
38. Какова цель применения профилактических ортодонтических аппаратов.
39. Какая сила действует в механически-действующих (активных) ортодонтических аппаратов.
40. Конструктивные особенности каппы Шварца, область применения.
41. Конструктивные особенности аппарата Брюкля, область применения.
42. Конструктивные особенности аппарата Персина.
43. Изложите принцип действия регуляторов функции Френкеля.
44. Каковы составные части современной эджуайз-техники.
45. Классификация аномалий зубов (по форме, размеру, количеству, цвету, положению).
46. Аномалии положения зубов, причины возникновения и методы лечения.
47. Аномалии количества зубов, причины их возникновения и методы лечения.
48. Каковы основные причины аномалийного положения зубов.
49. Классификация аномалий зубных рядов (по форме, размеру, расположению в трех плоскостях).
50. Классификация Энгля, преимущества и недостатки.
51. Классификация зубочелюстных аномалий Персина.
52. Классификация зубочелюстных аномалий МГМСУ.
53. Классификация зубочелюстных аномалий ВОЗ.
54. Назовите основные конструкции зубных протезов, применяемых в детском возрасте, клинические случаи их применения.
55. Каковы показания к зубному протезированию у детей.
56. Изложите обоснование необходимости зубного протезирования у детей.
57. Принципы ортодонтического лечения глубокого резцового перекрытия, используемые аппараты.
58. Принципы ортодонтического лечения вертикальной резцовой дизокклюзии.
59. Принципы ортодонтического лечения дистального прикуса.
60. Принципы ортодонтического лечения мезиального прикуса, используемые аппараты.
61. Принципы ортодонтического лечения перекрестного прикуса.
62. Каковы главные причины развития дистального прикуса.
63. Клиническая картина мезиального прикуса.
64. Клиническая картина глубокого резцового перекрытия.
65. Клиническая картина дистального прикуса.
66. Клиническая картина вертикальной резцовой дизокклюзии.

	67. Принципы профилактики дистального прикуса. 68. Принципы профилактики мезиального прикуса. 69. Принципы профилактики глубокого резцового перекрытия. 70. Принципы профилактики вертикальной резцовой дизокклюзии. 71. Каковы морфологические изменения в височно-нижнечелюстных суставах при ортодонтическом лечении. 72. Перестройка костной ткани под воздействием ортодонтических аппаратов. 73. Перестройка в ВНЧС под воздействием ортодонтических аппаратов. 74. Изложите основные правила проведения миогимнастики.
--	--

Критерии оценивания

«Отлично» - более 91% правильных ответов

«Хорошо» - 81-90% правильных ответов

«Удовлетворительно» - 71-80% правильных ответов

«Неудовлетворительно» - менее 71% правильных ответов

Тестовые задания по дисциплине (модулю) Б1.О.31 Ортодонтия и детское протезирование

Вид	Код	Текст компетенции / названия трудовой функции / названия трудового действия / текст элемента ситуационной задачи
С	31.05.03	Стоматология
К	ОПК-5	Способен проводить обследование пациента с целью установления диагноза при решении профессиональных задач
К	ОПК-6	Способен назначать, осуществлять контроль эффективности и безопасности немедикаментозного и медикаментозного лечения при решении профессиональных задач
К	ПК-1	Способность и готовность к осуществлению мероприятий, направленных на диагностику стоматологических заболеваний, в том числе с использованием методов цифрового здравоохранения
К	ПК-2	Способность к назначению и применению современных методов и/или цифровых технологий в лечении пациентов со стоматологическими заболеваниями с последующим контролем эффективности и безопасности
К	ПК-3	Способность к разработке, внедрению и повышению эффективности реабилитационных программ у пациентов со стоматологическими заболеваниями
Ф	А/01.7	Проведение обследования пациента с целью установления диагноза
Ф	А/02.7	Назначение, контроль эффективности и безопасности немедикаментозного и медикаментозного лечения
Ф	А/03.7	Разработка, реализация и контроль эффективности индивидуальных реабилитационных программ
И		ДАЙТЕ ОТВЕТЫ НА ВОПРОСЫ ТЕСТОВЫХ ЗАДАНИЙ 1 УРОВНЯ (ОДИН ПРАВИЛЬНЫЙ ОТВЕТ)
Т		Ситуации, при которых может быть удален аномалийно прорезавшийся постоянный клык 1) небное положение клыка с недостатком места менее 1/2 ширины коронки 2) вестибулярное расположение клыка над первым премоляром с

		<p>полным отсутствием места</p> <p>3)вестибулярное прорезывание клыка с локализацией между боковым резцом и первым премоляром с полным отсутствием места</p> <p>4)вестибулярное прорезывание клыка над боковым резцом с полным отсутствием места</p> <p>У ребенка 7 лет, язычно прорезались боковые резцы с недостатком места менее 1/2 ширины их коронок. Первоочередной задачей при лечении является</p> <ol style="list-style-type: none"> 1)расширение зубного ряда 2)нормализация резцового перекрытия 3)удаление временного клыка с целью создания места 4)перемещение резцов в зубной ряд с помощью аппаратов <p>Ситуации, при которых сверхкомплектный зуб может быть сохранен у ребенка в возрасте 9 лет</p> <ol style="list-style-type: none"> 1)сверхкомплектный зуб не прорезался, имеется диастема 4 мм 2)сверхкомплектный зуб прорезался вне зубной дуги, но положение комплектных зубов не нарушено 3)сверхкомплектный зуб не прорезался, имеется ретенция центральных резцов 4)сверхкомплектный зуб прорезался на месте комплектного, имеет правильную форму, комплектный зуб расположен вне зубной дуги <p>Оптимальным методом лечения при ретенции клыков верхней челюсти, расположенных наклонно-вертикально, является</p> <ol style="list-style-type: none"> 1)расширение зубного ряда съёмными аппаратами 2)удлинение зубного ряда внеротовыми конструкциями 3)удаление первого премоляра с последующим сохранением места в зубном ряду 4)обнажение коронки клыка с последующим аппаратурным лечением <p>О причинах ретенции клыков неверным является следующее утверждение</p> <ol style="list-style-type: none"> 1)она является результатом укорочения зубного ряда 2)она возникает в результате аномальной формы клыка 3)она является следствием макродентии клыка 4)она возникает в результате аномалии закладки клыка <p>Наиболее информативным для определения аномалии количества зубов является метод рентгенологической диагностики</p> <ol style="list-style-type: none"> 1)внутриротовая рентгенограмма 2)телерентгенограмма 3)панорамная рентгенограмма 4)ортопантомограмма <p>Лечебные аппараты используются для:</p> <ol style="list-style-type: none"> а) устранения вредных привычек б) исправления положения зубов, формы и размера зубного ряда и нормализации соотношения зубных рядов
--	--	--

- в) нормализации носового дыхания
- г) для исправления прикуса

Аппарат Брюкля применяется для лечения:

- а) обратного резцового перекрытия
- б) ретрузии нижних фронтальных зубов
- в) скученности нижних фронтальных зубов
- г) протрузии нижних фронтальных зубов

В аппарате Брюкля применяется:

- а) накусочная площадка
- б) наклонная плоскость
- в) окклюзионная накладка
- г) язычные пелоты

Регулятор функции Френкля I типа применяется для лечения:

- а) дистальной окклюзии с сагиттальной резцовой дизокклюзией
- б) мезиальной окклюзии
- в) прямой резцовой окклюзии
- г) передней перекрестной окклюзии

Длительность срока лечения регулятором функции Френкеля:

- а) 6 месяцев
- б) 4 недели
- в) около 1,5 лет
- г) 2 месяца

Аппарат Андресена-Гойпля применяется:

- а) в период сменного прикуса
- б) в период временного прикуса
- в) в постоянном прикусе
- г) в период временного и постоянного прикуса

Лицевая дуга относится к аппаратам:

- а) функционального типа действия
- б) механического типа действия
- в) комбинированного типа действия
- г) ретенционным аппаратам

Для устранения вредной привычки сосания пальца применяют пластинку:

- а) лингвальную с винтом
- б) вестибулярную и небную дугу
- в) вестибулярную пластинку
- г) лицевую дугу

Для вертикального разобщения фронтальной группы зубов применяют:

- а) небный бюгель
- б) накусочную площадку
- в) губной бампер
- г) вестибулярную пластинку

Показаниями к применению брекет-системы являются:

- а) любые нарушения окклюзии, формы зубных дуг и положения отдельных зубов в период временного прикуса
- б) любые нарушения окклюзии, формы зубных дуг и положения отдельных зубов в период постоянного прикуса
- в) любые нарушения окклюзии, формы зубных дуг и положения отдельных зубов во всех возрастных периодах формирования прикуса
- г) любые нарушения окклюзии формы зубных дуг и положение отдельных групп зубов

Реконструктивные операции на челюстях проводятся:

- а) не ранее 14 лет;
- б) в возрасте 10 лет;
- в) в любом возрасте.

Основная задача врача-ортодонта на втором этапе реабилитации детей с врожденной изолированной расщелиной верхней губы, верхней губы и альвеолярного отростка заключается в изготовлении:

- а) плавающего obturatora;
- б) носового вкладыша;
- в) защитной пластинки.

Какие приспособления применяют для организации вскармливания ребенка с изолированными расщелинами мягкого нёба, мягкого и твердого нёба

- а) эластический obturator;
- б) «соска в соске»;
- в) соска с «лепестком»;
- г) плавающий obturator.

Укажите мероприятия, проводимые ортодонтом детям с врожденной изолированной расщелиной верхней губы, верхней губы и альвеолярного отростка в период временного прикуса:

- а) шлифовка временного бокового резца;
- б) удаление сверхкомплектных зубов в зоне расщелины по показаниям;
- в) устранение препятствий для роста и развития челюстей;
- г) удаление зубов по Хотцу.

Укажите ортодонтические мероприятия, проводимые детям с врожденной изолированной расщелиной верхней губы, верхней губы и альвеолярного отростка в период смешанного и постоянного прикуса:

- а) изготовление пластинки с obtурирующей частью;
- б) изготовление носового вкладыша;
- в) исправление положения отдельных зубов на верхней челюсти.

Задача врача-ортодонта на первом этапе реабилитации детей с врожденной изолированной расщелиной мягкого нёба, мягкого и твердого нёба включает:

- а) изготовление защитных пластинок;
- б) изготовление специальных приспособлений для кормления ребенка и нормализации функции глотания.

Второй этап реабилитации детей с врожденной изолированной расщелиной мягкого нёба, мягкого и твердого нёба включает:

- а) изготовление защитных пластинок;
- б) изготовление плавающего obturatorа;
- в) устранение аномалий зубных рядов;
- г) контроль за общим ростом и развитием.

Для чего изготавливают защитную пластинку

- а) для предотвращения попадания пищевого комка в зону оперативного вмешательства;
- б) удержания послеоперационных йодоформных турунд;
- в) нормализации функции дыхания;
- г) для формирования и углубления свода нёба после заживления операционной раны.

Как часто после завершения активного аппаратного лечения проводится диспансерное наблюдение детей с изолированными расщелинами нёба

- а) 1 раз в 0,5 года до полного формирования постоянного прикуса;
- б) 1 раз в 3 месяца до полного формирования постоянного прикуса;
- в) 1 раз в год до полного формирования постоянного прикуса.

До какого возраста проводится диспансерное наблюдение детей с врожденной изолированной расщелиной верхней губы и альвеолярного отростка у ортодонта

- а) до 12–13 лет;
- б) 18 лет;
- в) до 25 лет.

Ортопедическое лечение детей и подростков в различные периоды формирования прикуса направлено:

- а) на предотвращение развития вторичных деформаций в области зубных рядов;
- б) предотвращение нарушения положения отдельных зубов;
- в) на восстановление эстетики.

К профилактическим ортодонтическим аппаратам относятся:

- а) аппараты, используемые для лечения зубочелюстных аномалий
- б) ретенционные аппараты
- в) аппараты, предупреждающие развитие деформаций зубных рядов и челюстей
- г) лечебные аппараты

С какой целью можно применять профилактические аппараты:

- а) для нормализации функций зубочелюстной системы;
- б) закрепления достигнутых результатов;
- в) предупреждения рецидивов зубочелюстных аномалий;
- г) для предупреждения развития зубочелюстных аномалий.

Укажите, к какому возрасту сформированы функции

		<p>зубочелюстной системы:</p> <p>а) к 2-м годам; б) 3-м годам; в) к 4-м годам.</p> <p>Как часто нужно чистить зубы:</p> <p>а) 3 раза в день по 5 минут б) каждый раз после еды в) 1 раз перед сном г) 2 раза в день по 3 минуты</p> <p>С какой периодичностью необходимо менять зубную щетку:</p> <p>а) каждые полгода б) каждые 3 месяца в) каждый месяц г) по мере загрязнения и потери жесткости</p> <p>Цель раннего ортодонтического лечения:</p> <p>а) обеспечение условий достижения равновесия в действии мышц губ, щек, языка б) восстановлении дефекта в) устранение аномалий г) профилактика аномалий</p> <p>Смена зубов происходит в возрастной период с (лет):</p> <p>а) 3 до 6 б) 4 до 10 в) 6 до 12 г) 8 до 14</p> <p>Причинами аномалии могут быть:</p> <p>а) вредные привычки б) неправильное вскармливание в) заболевания пародонта г) все вышеперечисленное</p> <p>Ортодонтическое кольцо с распоркой предназначено:</p> <p>а) для восстановления коронок разрушенных зубов; б) восстановления дефекта зубного ряда после ранней потери временных зубов; в) для предотвращения смещения зубов в сторону дефекта после ранней потери временных зубов.</p>
И		ДАЙТЕ ОТВЕТЫ НА ВОПРОСЫ ТЕСТОВЫХ ЗАДАНИЙ 2 УРОВНЯ (НЕСКОЛЬКО ПРАВИЛЬНЫХ ОТВЕТОВ)
Т		<p>Микрогнатия, адентия, гиподентия характеризуются следующими признаками:</p> <p>1) нарушение числа зубов 2) недоразвитием челюстных костей 3) сохранением челюстей своих обычных размеров 4) чрезмерным развитием челюстных костей 5) сдвигом назад нижней или верхней челюсти 6) сдвигом вперед нижней или верхней челюсти</p>

Точки на ТРГ, соответствующие углу нижней челюсти и нижней точке турецкого седла:

- 1) G
- 2) S
- 3) N
- 4) B
- 5) A
- 6) F

Точки на ТРГ соответствующие углу нижней челюсти и точке соединения лобной и носовой костей:

- 1) N
- 2) G
- 3) A
- 4) B
- 5) S
- 6) F

Прогнатия характеризуется следующими признаками:

- 1) сохранением челюстей своих обычных размеров
- 2) сдвигом вперед нижней или верхней челюсти
- 3) чрезмерным развитием челюстных костей
- 4) нарушение числа зубов
- 5) недоразвитием челюстных костей
- 6) сдвигом назад нижней или верхней челюсти

Ретрогения характеризуется следующими признаками:

- 1) сохранением челюстей своих обычных размеров
- 2) сдвигом назад нижней или верхней челюсти
- 3) чрезмерным развитием челюстных костей
- 4) нарушение числа зубов
- 5) недоразвитием челюстных костей
- 6) сдвигом вперед нижней или верхней челюсти

К вертикальным аномалиям окклюзии относится

Дистальная окклюзия
Открытый прикус
Мезиальная окклюзия
Глубокий прикус
Вестибулоокклюзия
Лингвоокклюзия

К саггитальным аномалиям окклюзии относится

Дистальная окклюзия
Открытый прикус
Мезиальная окклюзия
Глубокий прикус
Вестибулоокклюзия
Лингвоокклюзия

К трансверзальным аномалиям окклюзии относится

Дистальная окклюзия
Открытый прикус
Мезиальная окклюзия

		<p>Глубокий прикус Вестибулоокклюзия Лингвоокклюзия</p> <p>К аномалии соотношения зубных дуг относится Макрогнатия Микрогнатия Дистальный прикус; Глубокий прикус; Открытый прикус Мезиальный прикус;</p> <p>К клиническим методам диагностики в ортодонтии относится Опрос Метод Корхауза Осмотр Метод Пона Метод Тона Метод Герлаха</p> <p>Морфологическую ширину лица, при антропометрическом изучении, определяют по точкам Zy-Zy go-go eu-eu gl-op p-pr pr-gp</p> <p>Какие зубочелюстные аномалии характерны для пациентов с изолированными расщелинами верхней губы, и альвеолярного отростка Сагиттальные аномалии прикуса; Сужение верхнего зубного ряда; Аномалии формы, числа зубов, Положения верхних передних зубов. Глубокий прикус Супроокклюзия 1.3,2.3.</p> <p>С какой целью используется защитная пластинка после операции уранопластики Для нормализации положения отдельных зубов; Для расширения верхнего зубного ряда; Для удержания йодоформных турунд, Для формирования и углубления свода неба. Для нормализации функции дыхания Для расширения верхнего зубного ряда во фронтальном отделе</p> <p>Противопоказания к применению мультибондинг системы: Декомпенсированная форма кариеса; Нет противопоказаний; Системная гипоплазия эмали зубов; Адентия центральных резцов; Наличие ретенированных зубов;</p>
--	--	--

		<p>Наличие сверхкомплектных зубов;</p> <p>В период постоянного прикуса ортодонтическое лечение детей с двухсторонней сквозной расщелиной губы, альвеолярного отростка и неба включает в себя</p> <p>Неравномерное расширение суженных участков верхнего зубного ряда</p> <p>Нормализация функции речеобразования</p> <p>Исправление положения отдельных зубов</p> <p>Неравномерное расширение суженных участков нижнего зубного ряда</p> <p>Для формирования и углубления свода неба</p> <p>Нормализацию функции дыхания</p> <p>Причиной диастемы является</p> <p>Сверхкомплектный зуб</p> <p>Неправильная форма зубов</p> <p>Микроденция</p> <p>Аномалия количества зубов</p> <p>Нарушение сроков прорезывания зубов</p> <p>Короткая уздечка верхней губы</p> <p>Прикусывание пальца приводит к</p> <p>Травме языка</p> <p>Протрузии резцов верхней челюсти</p> <p>Прикусыванию щек</p> <p>Ретрузии нижних резцов</p> <p>Вестибулоклюзии</p> <p>Обратной дизокклюзии</p> <p>Аномалии в вертикальном направлении</p> <p>Прямая резцовая окклюзия</p> <p>Глубокая резцовая окклюзия</p> <p>Резцовая дизокклюзия</p> <p>Саггитальня резцовая дизокклюзия</p> <p>Дизокклюзия в боковых отделах</p> <p>Вестибулоокклюзия</p> <p>Причина трем на верхней челюсти</p> <p>Микроденция</p> <p>Мелкое преддверия полости рта</p> <p>Короткая уздечка верхней губы</p> <p>Макрогнатия</p> <p>Макроденция</p> <p>Наличие ретенированных зубов</p> <p>Морфологическими являются классификации</p> <p>Катца</p> <p>Симона</p> <p>Канторовича</p> <p>Калвелиса</p> <p>Андрезена</p> <p>Каламкарова</p>
--	--	--

		<p>В возрасте 4-6 лет определяются</p> <p>Плотные зубные контакты</p> <p>Диастемы</p> <p>Физиологические тремы и диастемы</p> <p>Наличие физиологической стираемости жевательных поверхностей зубов</p> <p>Изменения положения зубов</p> <p>Глубокая окклюзия</p>
И		<p>ДАЙТЕ ОТВЕТЫ НА ВОПРОСЫ ТЕСТОВЫХ ЗАДАНИЙ 3 УРОВНЯ (ЗАДАНИЯ НА ОПРЕДЕЛЕНИЕ СООТВЕТСТВИЯ)</p>
		<p>Установите соответствие: выберите для внутриротовых аппаратов принцип работы</p> <p>Внутриротовые аппараты:</p> <ol style="list-style-type: none"> 1) аппарат Энгля 2) скользящая дуга Энгля 3) стационарная дуга Энгля 4) экспансивная дуга Энгля 5) аппарат Эйнсворта 6) одночелюстная пластинка без винта <p>Принцип работы:</p> <p>А) может использоваться в двух плоскостях: в вертикальной и трансверзальной</p> <p>Б) конструкция аппарата включает коронки или кольца на первые постоянные моляры (опорные элементы), вестибулярную ретракционную дугу (действующий элемент), втулок, припаянных с оральной поверхности горизонтально (вспомогательные элементы)</p> <p>В) аппарат состоит из вестибулярной пружинящей дуги, изготовленной из нержавеющей проволоки диаметром 0,9 – 1,2 мм</p> <p>Г) работает в сагиттальной плоскости. Действующим элементом, кроме вестибулярной ретракционной дуги, является эластическая тяга</p> <p>Д) используется для перемещения отдельных зубов или их групп. При одновременном использовании двух стационарных аппаратов с межчелюстными резиновыми тягами может вызывать сагиттальные, вертикальные и трансверзальные перемещения</p> <p>Е) используется для коррекции положения отдельных зубов, скученности, коррекции формы зубных дуг, открытого и глубокого прикуса</p> <p>Установите соответствие: выберите для аппаратов характеристику их конструкции</p> <p>Аппараты:</p> <ol style="list-style-type: none"> 1) дуговые 2) блоковые 3) пластиночные 4) каркасные 5) эластичные 6) функциональные моноблоковые <p>Характеристика конструкции:</p>

- А) пластинки из пластмассы с расширяющим винтом или пружиной, фиксирующими приспособлениями и дополнительными активными элементами
- Б) четыре сменные пружины с усилием сжатия 0,4; 0,7; 1,2; 1,8 кг/см, сменные насадки двух видов, ручки и резиновые вкладыши
- В) несъемный ортодонтический аппарат с использованием тонких, легких круглых проволочных дуг
- Г) аппарат имеет каркас
- Д) аппарат имеет блок
- Е) состоят проволочной дуги, акрилового базиса, пластиковых пластин для размещения вдоль зубных рядов с целью формирования правильного положения зубов, активных элементов

Установите соответствие: выберите для прикуса соотношение зубов

Вид прикуса:

- 1) ортогнатический
- 2) прогенический
- 3) бипрогнатический
- 4) прямой
- 5) физиологический
- 6) открытый прикус

Соотношение зубов:

- А) нижние резцы перекрывают верхние, т. е. обратное по сравнению с ортогнатическим прикусом соотношение
- Б) передние зубы верхней челюсти перекрывают зубы нижнего ряда, причем степень перекрытия колеблется от 2 до 3-4 мм, но не более половины высоты коронки
- В) имеется контакт между всеми зубами, что обеспечивает полноценную функцию жевания
- Г) характеризуется наклоном вперед передних зубов верхней и нижней челюстей с сохранением, в меньшей степени, перекрытия верхними зубами нижних
- Д) характеризуется непосредственным контактом режущих поверхностей передних зубов и скатов режущих бугорков жевательных зубов
- Е) при смыкании челюстей нет контакта между верхними и нижними зубами

Установите соответствие: выберите для вида аномалии зубов характеристику

Аномалия зубов:

- 1) формы зубов
- 2) структуры твердых тканей зубов
- 3) положения зубов
- 4) цвета зубов
- 5) количества зубов
- 6) размера зуба

Характеристика:

- А) оральное, вестибулярное, дистальное, мезиальное, инфраположение, супраположение, поворот вокруг продольной оси, транспозиция

	<p>Б) шиповидные, зубы Гетчинсона, Фурнье, Пфлюгера. В) частичная и полная адентия (гиподонтия), гипердонтия Г) гипоплазия, гиперплазия, несовершенный дентиногенез, несовершенный амелогенез Д) пигментированная окраска эмали или дентина Е) микродонтия, макродонтия</p> <p>Установите соответствие: выберите для вида аномалии зубов характеристику Аномалия положения зубов: 1) вестибулярное 2) оральное 3) мезиальное 4) дистальное 5) супраположение 6) транслокация</p> <p>Характеристика А) зубы смещены к центральным резцам Б) центральные резцы, клыки или вся группа фронтальных зубов наклонена к губе В) зубы находятся выше чем остальные Г) центральные резцы, клыки или вся группа фронтальных зубов наклонена к небу Д) зубы смещены от центральных резцов Е) зуб прорезывается в несвойственном ему месте, но остается в пределах линии дуги</p>
--	--

Критерии оценивания

«Отлично» - более 91% правильных ответов

«Хорошо» - 81-90% правильных ответов

«Удовлетворительно» - 71-80% правильных ответов


«Неудовлетворительно» - менее 71% правильных ответов

Типовые ситуационные задачи по дисциплине (модулю)

Б1.О.31 Ортодонтия и детское протезирование

Ситуационная задача по дисциплине (модулю) № 1

Вид	Код	Текст компетенции / названия трудовой функции / названия трудового действия / текст элемента ситуационной задачи
С	31.05.03	Стоматология
К	ОПК-5	Способен проводить обследование пациента с целью установления диагноза при решении профессиональных задач
К	ОПК-6	Способен назначать, осуществлять контроль эффективности и безопасности немедикаментозного и медикаментозного лечения при решении профессиональных задач
К	ПК-1	Способность и готовность к осуществлению мероприятий, направленных на диагностику стоматологических заболеваний, в том числе с использованием методов цифрового здравоохранения
К	ПК-2	Способность к назначению и применению современных методов и/или цифровых технологий в лечении пациентов со стоматологическими заболеваниями с последующим контролем

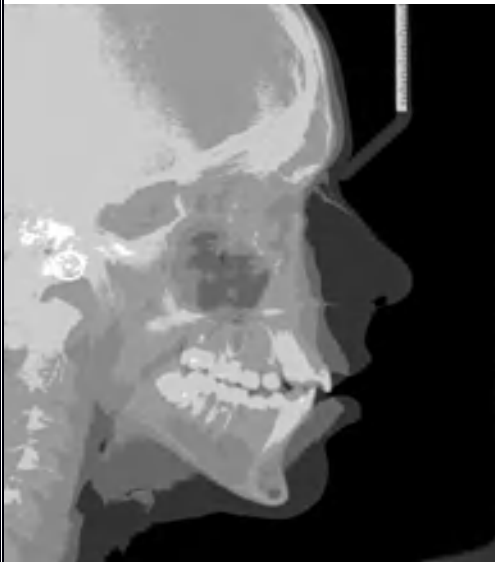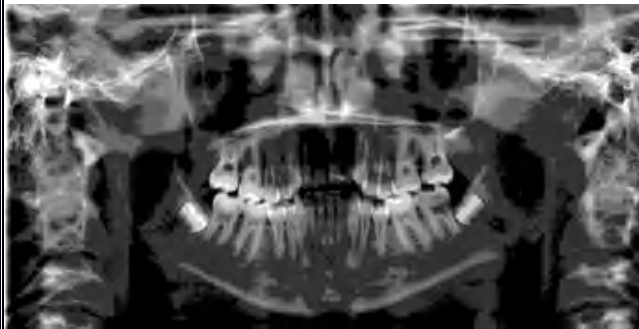

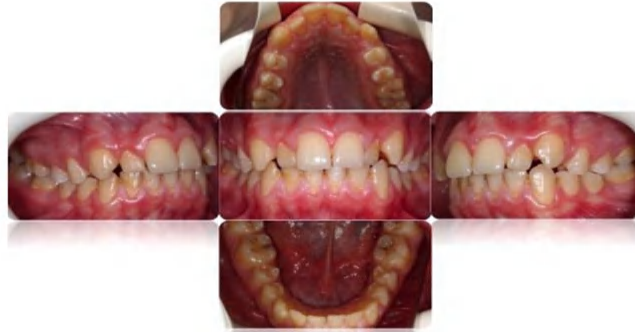		эффективности и безопасности
К	ПК-3	Способность к разработке, внедрению и повышению эффективности реабилитационных программ у пациентов со стоматологическими заболеваниями
Ф	A/01.7	Проведение обследования пациента с целью установления диагноза
Ф	A/02.7	Назначение, контроль эффективности и безопасности немедикаментозного и медикаментозного лечения
Ф	A/03.7	Разработка, реализация и контроль эффективности индивидуальных реабилитационных программ
И		ОЗНАКОМЬТЕСЬ С СИТУАЦИЕЙ И ДАЙТЕ РАЗВЕРНУТЫЕ ОТВЕТЫ НА ВОПРОСЫ
У		<p>Пациент К. 17 лет обратился в клинику с жалобами на неправильное положение зубов.</p> <p>Клиническая картина:</p> <p>Результаты дополнительных методов исследования:</p> <ul style="list-style-type: none"> • Сумма мезиодистальных размеров верхних резцов – 30 мм • Сумма мезиодистальных размеров нижних резцов – 25мм • Параметры зубных рядов: • Ширина зубного ряда в области верхних премоляров – 34 (N=35,5) • Ширина зубного ряда в области нижних премоляров – 35 (N=35,5) • Ширина зубного ряда в области верхних моляров – 40 (N=46,0) • Ширина зубного ряда в области нижних моляров – 42 (N=46,0) • Длина переднего отрезка верхнего зубного ряда – 15 (N=17,5) • Длина переднего отрезка нижнего зубного ряда – 15 (N=15,5) <p>Данные телерентгенограммы головы в боковой проекции (Приложение №2):</p> <ul style="list-style-type: none"> • SNA – 80° (норма 82°±2°) • SNB – 80° (норма 80°±2°) • ANB – 0° (норма 2°±2°) • NSL/MP – 42° (норма 32°±2°) • NSL/Spp – 7° (норма 7°±2°) • Spp/MP – 35° (норма 25°±2°) • Spp/верхний резец – 110° (норма 115°±5°) • MP/нижний резец – 95° (норма 95°±5°) • межрезцовый угол - 125° (норма 125°±5°)
		

В	1	Опишите объективную клиническую картину.
В	2	Проанализируйте результаты антропометрических методов исследования.
В	3	Проанализируйте результаты рентгенологических методов исследования.
В	4	Поставьте развернутый диагноз.
В	5	Предложите план лечения (комплексной реабилитации).

Оценочный лист
к ситуационной задаче по дисциплине (модулю) № 1

Вид	Код	Текст компетенции / названия трудовой функции / названия трудового действия / текст элемента ситуационной задачи
С	31.05.03	Стоматология

К	ОПК-5	Способен проводить обследование пациента с целью установления диагноза при решении профессиональных задач
К	ОПК-6	Способен назначать, осуществлять контроль эффективности и безопасности немедикаментозного и медикаментозного лечения при решении профессиональных задач
К	ПК-1	Способность и готовность к осуществлению мероприятий, направленных на диагностику стоматологических заболеваний, в том числе с использованием методов цифрового здравоохранения
К	ПК-2	Способность к назначению и применению современных методов и/или цифровых технологий в лечении пациентов со стоматологическими заболеваниями с последующим контролем эффективности и безопасности
К	ПК-3	Способность к разработке, внедрению и повышению эффективности реабилитационных программ у пациентов со стоматологическими заболеваниями
Ф	A/01.7	Проведение обследования пациента с целью установления диагноза
Ф	A/02.7	Назначение, контроль эффективности и безопасности немедикаментозного и медикаментозного лечения
Ф	A/03.7	Разработка, реализация и контроль эффективности индивидуальных реабилитационных программ
И		ОЗНАКОМЬТЕСЬ С СИТУАЦИЕЙ И ДАЙТЕ РАЗВЕРНУТЫЕ ОТВЕТЫ НА ВОПРОСЫ
У		<p>Пациент К. 17 лет обратился в клинику с жалобами на неправильное положение зубов.</p> <p>Клиническая картина:</p> <p>Результаты дополнительных методов исследования:</p> <ul style="list-style-type: none"> • Сумма мезиодистальных размеров верхних резцов – 30 мм • Сумма мезиодистальных размеров нижних резцов – 25мм • Параметры зубных рядов: • Ширина зубного ряда в области верхних премоляров – 34 (N=35,5) • Ширина зубного ряда в области нижних премоляров – 35(N=35,5) • Ширина зубного ряда в области верхних моляров – 40 (N=46,0) • Ширина зубного ряда в области нижних моляров – 42 (N=46,0) • Длина переднего отрезка верхнего зубного ряда – 15 (N=17,5) • Длина переднего отрезка нижнего зубного ряда – 15(N=15,5) <p>Данные телерентгенограммы головы в боковой проекции</p> <ul style="list-style-type: none"> • SNA – 80°(норма 82°±2°) • SNB –80°(норма 80°±2°) • ANB –0°(норма 2°±2°) • NSL/MP–42° (норма 32°±2°) • NSL/Spp- 7° (норма 7°±2°) • Spp/MP– 35° (норма 25°±2°) • Spp/верхний резец – 110° (норма 115°±5°) • MP/нижний резец – 95° (норма 95°±5°) • межрезцовый угол - 125° (норма 125°±5°)



В

1


Опишите объективную клиническую картину.


Э		<p>1. Лицо ассимметричное, смещение подбородка вправо, профиль прямой, увеличена нижняя треть лица, губы в покое не сомкнуты.</p> <p>2. Напряжение подбородочной мышцы.</p> <p>3. В полости рта: вестибуло и супраположение 13 ,1.2,2.2, ретрузия, небное положение. 2.2. в перекрестной окклюзию.</p> <p>4. Скученность фронтальных зубов нижнего зубного ряда. Верхний зубной ряд V- образной формы, сужение верхнего зубного ряда.</p> <p>5. Первые моляры смыкаются по III классу Энгля, смыкание 2.3 по III классу, 1.2 по второму классу. Смещение средней линии вправо.</p>
P2	отлично	Студент должен указать все дескрипторы правильного ответа.
P1	Хорошо/удовлетворительно	<p>Для оценки хорошо: Студент указывает только 3-4 дескриптора правильного ответа.</p> <p>Для оценки удовлетворительно: Студент отвечает на 1-2 дескриптора правильного ответа.</p>
P0	неудовлетворительно	Студент не может назвать дескрипторы правильного ответа.
В	2	Проанализируйте результаты антропометрических методов исследования.
Э		<p>1. Резцы не пропорциональны, так как индекс Тона = $30:25=1,2$ (в норме 1,33).</p> <p>2. Следовательно, в пропорциональном отношении верхние резцы мельче нижних.</p> <p>3. Согласно измерениям по Пону, есть сужение верхнего зубного ряда в области премоляров и моляров).</p> <p>4. Измерения длины переднего отрезка по Корхаузу показали укорочение верхнего зубного ряда, нижний зубной ряд в норме.</p>
P2	отлично	Студент должен указать все дескрипторы правильного ответа.
P1	хорошо/удовлетворительно	<p>Для оценки хорошо: Студент указывает 2-3 дескриптора правильного ответа.</p> <p>Для оценки удовлетворительно: Студент должен указать 1 дескриптор правильного ответа.</p>
P0	неудовлетворительно	Студент не указывает ни один из перечисленных
В	3	Проанализируйте результаты рентгенологических методов исследования.
Э		<p>1. На ОПТГ: присутствуют зачатки 18, 28, 38, 48 зубов.</p> <p>2. Корни всех зубов сформированы соответственно возрасту.</p> <p>3. По результатам анализа ТРГ в боковой проекции: мезиальная окклюзия ($ANB=0^\circ$) ретрогнатия.</p> <p>4. Вертикальный тип роста, увеличение нижней трети лица, так как увеличены вертикальные параметры ($NSL/MP = 42^\circ$, $Spp/MP = 35^\circ$).</p>
P2	отлично	Студент должен назвать все дескрипторы правильного ответа
P1	хорошо/удовлетворительно	<p>Для оценки хорошо: Студент указывает на 3 дескриптора правильного ответа.</p> <p>Для оценки удовлетворительно: Студент указывает на 1-2 дескриптора правильного ответа.</p>
P0	неудовлетворительно	Студент не указывает ни один дескриптор из вышеперечисленных.
В	4	Поставьте развернутый диагноз.
Э		1. По МКБ-10: K07.2 – Аномалии соотношений зубных дуг.

		Сужение верхнего зубного ряда, сужение нижнего зубного ряда, мезиальная окклюзия, вертикальный тип роста. 2. К07.3 – Аномалии положения зубов. Вестибуло- и супраположение 23 зуба. 1.2, 2.2, ретрузия, небное положение. 2.2. в перекрестной окклюзию.
P2	отлично	Студент должен указать все дескрипторы правильного ответа (с обоснованием диагноза.)
P1	хорошо/удовлетворительно	Для оценки хорошо: Студент указывает 1-2 дескриптора правильного ответа (без обоснования диагноза). Для оценки удовлетворительно: Студент должен указать 1 дескриптор правильного ответа.
P0	неудовлетворительно	Студент не указывает ни один из перечисленных дескрипторов.
B	5	Предложите план лечения (комплексной реабилитации).
Э		План лечения: 1. Миогимнастика для укрепления тонуса круговой мышцы рта (упражнение с «бутылкой», надувание шариков, удержание шпателя). 2. Нормализация формы и размера верхнего зубного ряда, удлинение) с последующей постановкой 1.2, 2.2, 2.3 зубов в зубной ряд с помощью последовательной смены дуг на полной несъемной технике (брекет-системе). Разобщение окклюзии с помощью окклюзионных накладок. 3. Нормализация формы и размера нижнего зубного ряда, устранение скученности во фронтальном отделе с помощью последовательной смены дуг на полной несъемной технике (брекет-системе). 4. Нормализация окклюзии по сагиттали с помощью межчелюстной тяги по III классу. 5. Юстировка. 6. Ретенционный период (ретенционная капа на верхний зубной ряд, несъемный ретейнер 33-43).
P2	отлично	Студент должен указать все дескрипторы правильного ответа.
P1	хорошо/удовлетворительно	Для оценки хорошо: Студент указывает 4-5 дескрипторов правильного ответа. Для оценки удовлетворительно: Студент должен указать 1-3 дескриптора правильного ответа.
P0	неудовлетворительно	Студент не указывает ни один из перечисленных.

Ситуационная задача по дисциплине (модулю) № 2


Вид	Код	Текст компетенции / названия трудовой функции / названия трудового действия / текст элемента ситуационной задачи
C	31.05.03	Стоматология
K	ОПК-5	Способен проводить обследование пациента с целью установления диагноза при решении профессиональных задач
K	ОПК-6	Способен назначать, осуществлять контроль эффективности и безопасности немедикаментозного и медикаментозного лечения при решении профессиональных задач
K	ПК-1	Способность и готовность к осуществлению мероприятий, направленных на диагностику стоматологических заболеваний, в


		том числе с использованием методов цифрового здравоохранения
К	ПК-2	Способность к назначению и применению современных методов и/или цифровых технологий в лечении пациентов со стоматологическими заболеваниями с последующим контролем эффективности и безопасности
К	ПК-3	Способность к разработке, внедрению и повышению эффективности реабилитационных программ у пациентов со стоматологическими заболеваниями
Ф	A/01.7	Проведение обследования пациента с целью установления диагноза
Ф	A/02.7	Назначение, контроль эффективности и безопасности немедикаментозного и медикаментозного лечения
Ф	A/03.7	Разработка, реализация и контроль эффективности индивидуальных реабилитационных программ
И		ОЗНАКОМЬТЕСЬ С СИТУАЦИЕЙ И ДАЙТЕ РАЗВЕРНУТЫЕ ОТВЕТЫ НА ВОПРОСЫ
У		<p>Пациент 3. 17 лет обратился в клинику с жалобами на неправильное положение зубов, нарушение их смыкания, выступание нижней челюсти кпереди.</p> <p>Клиническая картина:</p> <p>Результаты дополнительных методов исследования:</p> <ul style="list-style-type: none"> • Сумма мезиодистальных размеров верхних резцов – 30 мм • Сумма мезиодистальных размеров нижних резцов – 24 мм • Параметры зубных рядов: <ul style="list-style-type: none"> • Ширина зубного ряда в области верхних премоляров – 34 (N=35,5) • Ширина зубного ряда в области нижних премоляров – 35 (N=35,5) • Ширина зубного ряда в области верхних моляров – 40 (N=46,0) • Ширина зубного ряда в области нижних моляров – 42 (N=46,0) • Длина переднего отрезка верхнего зубного ряда – 17 (N=17,5) • Длина переднего отрезка нижнего зубного ряда – 16 (N=17,5) <p>Данные телерентгенограммы в боковой проекции:</p> <ul style="list-style-type: none"> • SNA – 78° (норма 82°±2°) • SNB – 85° (норма 80°±2°) • ANB – -7° (норма 2°±2°) • NSL/MP – 40° (норма 32°±2°) • NSL/Spp – 30° (норма 7°±2°) • Spp/MP – 10° (норма 25°±2°) • Spp/верхний резец – 115° (норма 115°±5°) • MP /нижний резец – 97° (норма 95°±5°) • межрезцовый угол – 127° (норма 125°±5°)
		

		
В	1	Опишите объективную клиническую картину.
В	2	Проанализируйте результаты антропометрических методов исследования.
В	3	Проанализируйте результаты рентгенологических методов исследования.
В	4	Поставьте развернутый диагноз.
В	5	Предложите план лечения (комплексной реабилитации).

Оценочный лист
к ситуационной задаче по дисциплине (модулю) № 2

Вид	Код	Текст компетенции / названия трудовой функции / названия трудового действия / текст элемента ситуационной задачи
С	31.05.03	Стоматология
К	ОПК-5	Способен проводить обследование пациента с целью установления диагноза при решении профессиональных задач
К	ОПК-6	Способен назначать, осуществлять контроль эффективности и безопасности немедикаментозного и медикаментозного лечения при решении профессиональных задач
К	ПК-1	Способность и готовность к осуществлению мероприятий, направленных на диагностику стоматологических заболеваний, в том числе с использованием методов цифрового здравоохранения
К	ПК-2	Способность к назначению и применению современных методов и/или цифровых технологий в лечении пациентов со стоматологическими заболеваниями с последующим контролем эффективности и безопасности
К	ПК-3	Способность к разработке, внедрению и повышению эффективности реабилитационных программ у пациентов со стоматологическими заболеваниями
Ф	А/01.7	Проведение обследования пациента с целью установления диагноза
Ф	А/02.7	Назначение, контроль эффективности и безопасности немедикаментозного и медикаментозного лечения

Ф	А/03.7	Разработка, реализация и контроль эффективности индивидуальных реабилитационных программ
И		ОЗНАКОМЬТЕСЬ С СИТУАЦИЕЙ И ДАЙТЕ РАЗВЕРНУТЫЕ ОТВЕТЫ НА ВОПРОСЫ
у		<p>Пациент 3. 17 лет обратился в клинику с жалобами на неправильное положение зубов, нарушение их смыкания, выступание нижней челюсти кпереди.</p> <p>Клиническая картина:</p> <p>Результаты дополнительных методов исследования:</p> <ul style="list-style-type: none"> • Сумма мезиодистальных размеров верхних резцов – 30 мм • Сумма мезиодистальных размеров нижних резцов – 24 мм • Параметры зубных рядов: • Ширина зубного ряда в области верхних премоляров – 34 (N=35,5) • Ширина зубного ряда в области нижних премоляров – 35 (N=35,5) • Ширина зубного ряда в области верхних моляров – 40 (N=46,0) • Ширина зубного ряда в области нижних моляров – 42 (N=46,0) • Длина переднего отрезка верхнего зубного ряда – 17 (N=17,5) • Длина переднего отрезка нижнего зубного ряда – 16 (N=17,5) <p>Данные телерентгенограммы в боковой проекции:</p> <ul style="list-style-type: none"> • SNA – 78° (норма 82°±2°) • SNB – 85° (норма 80°±2°) • ANB – -7° (норма 2°±2°) • NSL/MP – 40° (норма 32°±2°) • NSL/Spp – 30° (норма 7°±2°) • Spp/MP – 10° (норма 25°±2°) • Spp/верхний резец – 115° (норма 115°±5°) • MP /нижний резец – 97° (норма 95°±5°) • межрезцовый угол – 127° (норма 125°±5°) 

		
В	1	Опишите объективную клиническую картину.
Э		<p>1. Лицо ассиметричное (подбородок слегка смещён вправо), профиль вогнутый, подбородок выступает кпереди, увеличена нижняя треть лица, сглажена подбородочная складка.</p> <p>2. В полости рта: дизокклюзия в боковых отделах в области зубов 1.4,1.5,1.2,1.3,2.2,2.3,2.4,2.5. Скученное положение 4.1,4.2,3.1,3.2.</p> <p>3. Перекрестный прикус слева и справа в области зубов 1.4,1.5,1.2,1.3,2.2,2.3,2.4,2.5.</p> <p>Тортоаномалия 3.1,1.1, ретрузия 4.2.3.2.</p> <p>4. Сужение укорочение верхнего зубного ряда и сужение нижнего зубного ряда.</p> <p>5. Смыкание первых моляров по III классу Энгля. Смыкание клыков по III классу Энгля. Мезиальная окклюзия, Смещение центральной линии на нижнем зубном ряде вправо.</p>
P2	отлично	Студент должен указать все дескрипторы правильного ответа.
P1	Хорошо/удовлетворительно	Для оценки хорошо: Студент указывает только 3-4 дескриптора правильного ответа. Для оценки удовлетворительно: Студент отвечает на 1-2 дескриптора правильного ответа.
P0	неудовлетворительно	Студент не может назвать дескрипторы правильного ответа.
В	2	Проанализируйте результаты антропометрических методов исследования.
Э	-	<p>1. Индекс Тонна=$30/24=1,33$-резцы пропорциональны.</p> <p>2. Согласно измерениям по Пону - резкое сужение верхнего и нижнего зубных рядов в области моляров.</p> <p>3. Ширина нижнего зубного ряда в норме.</p> <p>4. По измерениям длины переднего отрезка по Коркхаузу - укорочение переднего отрезка нижнего зубного ряда.</p>
P2	отлично	Студент должен указать все дескрипторы правильного ответа.
P1	хорошо/удовлетворительно	Для оценки хорошо: Студент указывает 3 дескриптора правильного ответа. Для оценки удовлетворительно: Студент должен указать 1-2 дескриптора правильного ответа.
P0	неудовлетворительно	Студент не указывает ни один из перечисленных
В	3	Проанализируйте результаты рентгенологических методов исследования.
Э		<p>1. На ОПТГ. Корни всех зубов сформированы соответственно возрасту.</p> <p>2. Анализ ТРГ: SNA 78 ретрогнатия, SNB 85 нижняя прогнатия.</p> <p>3. NSL/Мр 40, NSL/Spv вертикальный тип роста.</p>

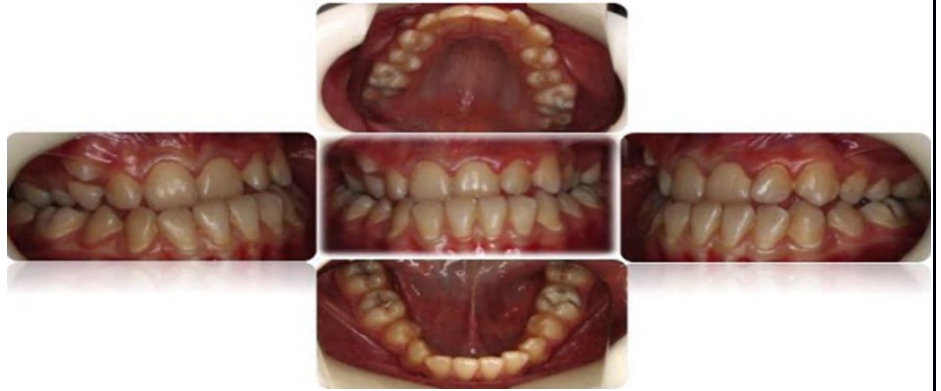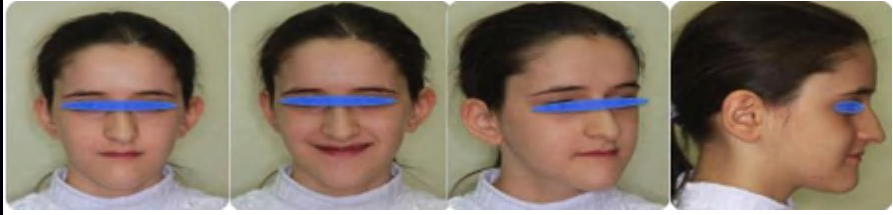		4. Нижняя треть лица снижена ($Spp/MP=10^\circ$).
P2	отлично	Студент должен назвать все дескрипторы правильного ответа
P1	хорошо/удовлетворительно	Для оценки хорошо: Студент указывает на 3 дескриптора правильного ответа. Для оценки удовлетворительно: Студент указывает на 1-2 дескриптора правильного ответа.
P0	неудовлетворительно	Студент не указывает ни один дескриптор из вышеперечисленных.
B	4	Поставьте развернутый диагноз.
Э		1. По МКБ-10: K07.2 – Аномалии соотношений зубных дуг (Смыкание первых моляров по III классу Энгля. Смыкание клыков по III классу Энгля.) 2. K07.3 – Аномалии положения зубов (Тортоаномалия 3.1,1.1, ретрузия 4.2.3.2)
P2	отлично	Студент должен указать все дескрипторы правильного ответа (с обоснованием диагноза.)
P1	хорошо/удовлетворительно	Для оценки хорошо: Студент указывает 1-2 дескриптора правильного ответа (без обоснования диагноза). Для оценки удовлетворительно: Студент должен указать 1 дескриптор правильного ответа.
P0	неудовлетворительно	Студент не указывает ни один из перечисленных.
B	5	Предложите план лечения (комплексной реабилитации).
Э		План лечения. 1. Форсированное расширение верхнего зубного ряда с помощью аппарата Дерихсвайлера. Или аппарат механического действия с сагитальным распилом, и окклюзионные накладки для разобщения прикуса. 2. Нормализация формы и размера верхнего зубного ряда с помощью последовательной смены дуг на полной несъемной технике (брекет-системе). 3. Нормализация формы и размера нижнего зубного ряда (и устранение скученности во фронтальном отделе с помощью последовательной смены дуг на полной несъемной технике (брекет-системе). 4. Нормализация окклюзии по сагитали с помощью межжелюстной тяги по III классу. 5. Юстировка. 6. Ретенционный период (ретенционная капа на верхний зубной ряд, несъемный ретейнер 33-43).
P2	отлично	Студент должен указать все дескрипторы правильного ответа.
P1	хорошо/удовлетворительно	Для оценки хорошо: Студент указывает 4-5 дескрипторов правильного ответа. Для оценки удовлетворительно: Студент должен указать 1-3 дескриптора правильного ответа.
P0	неудовлетворительно	Студент не указывает ни один из перечисленных.

Ситуационная задача по дисциплине (модулю) № 3

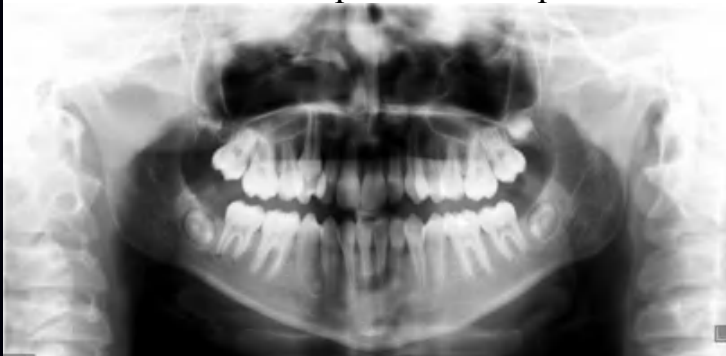Вид	Код	Текст компетенции / названия трудовой функции / названия
-----	-----	--

		трудового действия / текст элемента ситуационной задачи
С	31.05.03	Стоматология
К	ОПК-5	Способен проводить обследование пациента с целью установления диагноза при решении профессиональных задач
К	ОПК-6	Способен назначать, осуществлять контроль эффективности и безопасности немедикаментозного и медикаментозного лечения при решении профессиональных задач
К	ПК-1	Способность и готовность к осуществлению мероприятий, направленных на диагностику стоматологических заболеваний, в том числе с использованием методов цифрового здравоохранения
К	ПК-2	Способность к назначению и применению современных методов и/или цифровых технологий в лечении пациентов со стоматологическими заболеваниями с последующим контролем эффективности и безопасности
К	ПК-3	Способность к разработке, внедрению и повышению эффективности реабилитационных программ у пациентов со стоматологическими заболеваниями
Ф	А/01.7	Проведение обследования пациента с целью установления диагноза
Ф	А/02.7	Назначение, контроль эффективности и безопасности немедикаментозного и медикаментозного лечения
Ф	А/03.7	Разработка, реализация и контроль эффективности индивидуальных реабилитационных программ
И		ОЗНАКОМЬТЕСЬ С СИТУАЦИЕЙ И ДАЙТЕ РАЗВЕРНУТЫЕ ОТВЕТЫ НА ВОПРОСЫ
У		<p>Пациент А. 13 лет обратился в клинику с жалобами на неправильное положение зубов, нарушение их смыкания. Ранее проходила ортодонтическое лечение с применением съемных ортодонтических аппаратов.</p> <p>Клиническая картина:</p> <p>Результаты дополнительных методов исследования:</p> <ul style="list-style-type: none"> • Сумма мезиодистальных размеров верхних резцов – 32 мм • Сумма мезиодистальных размеров нижних резцов – 23 • Параметры зубных рядов: • Ширина зубного ряда в области верхних премоляров – 33 (норма 37,5 мм) • Ширина зубного ряда в области нижних премоляров – 34 • Ширина зубного ряда в области верхних моляров – 44 (норма 49,0 мм) • Ширина зубного ряда в области нижних моляров – 45 • Длина переднего отрезка верхнего зубного ряда – 16 (норма 18,5 мм) • Длина переднего отрезка нижнего зубного ряда – 14 (норма 16,5 мм) <p>Данные телерентгенограммы головы в боковой проекции:</p> <ul style="list-style-type: none"> • SNA – 78 (норма 82± 2) • SNB – 84 (норма 80±2) • ANB- -6 (норма 2±2) • NSL/MP – 40 (норма 32±2) • NSL/Spp – 5 (норма 7±2) • Spp/MP – 35 (норма 25±2) • Spp/верхний резец – 130 (норма 115±5) • MP/нижний резец – 78 (норма 95±5)

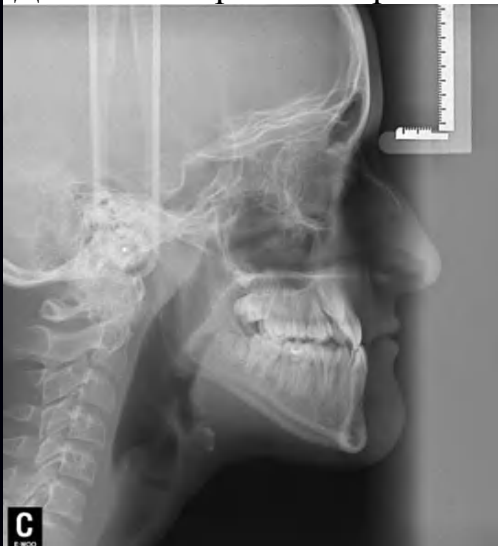• межрезцовый угол – 152 (норма 125±5)



Ортопантограмма:



Данные телерентгенограммы головы в боковой проекции:

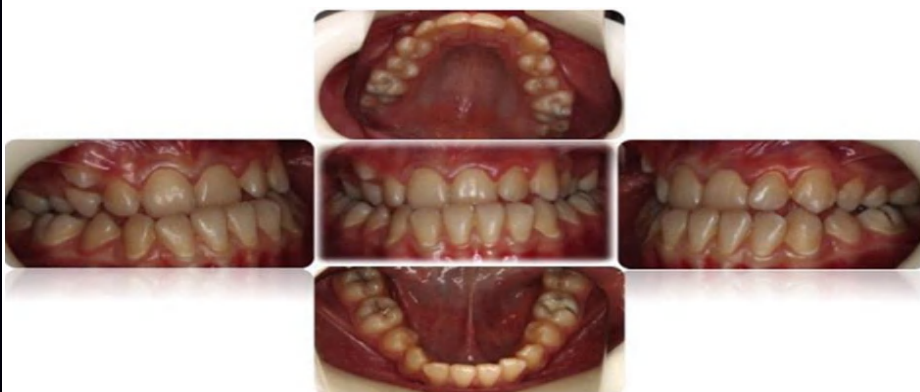
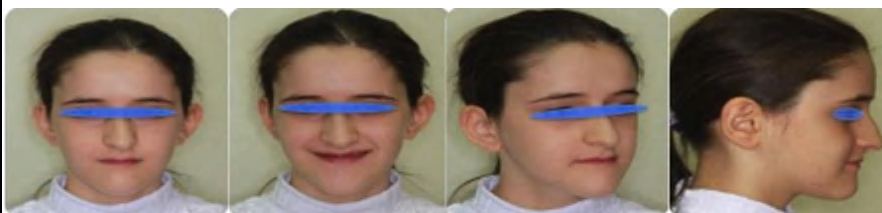
В	1	Опишите объективную картину.
В	2	Проанализируйте результаты антропометрических методов исследования.
В	3	Проанализируйте результаты рентгенологических методов исследования.
В	4	Поставьте развернутый диагноз.
В	5	Предложите план комплексной реабилитации пациента.

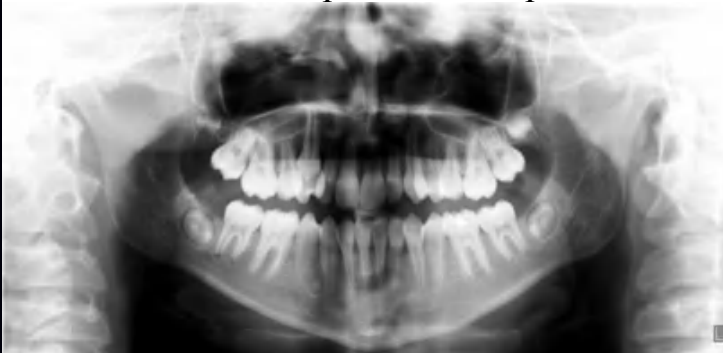Оценочный лист
к ситуационной задаче по дисциплине (модулю) № 3

Ви д	Код	Текст компетенции / названия трудовой функции / названия трудового действия / текст элемента ситуационной задачи
С	31.05.03	Стоматология
К	ОПК-5	Способен проводить обследование пациента с целью установления диагноза при решении профессиональных задач
К	ОПК-6	Способен назначать, осуществлять контроль эффективности и безопасности немедикаментозного и медикаментозного лечения при решении профессиональных задач
К	ПК-1	Способность и готовность к осуществлению мероприятий, направленных на диагностику стоматологических заболеваний, в том числе с использованием методов цифрового здравоохранения
К	ПК-2	Способность к назначению и применению современных методов и/или цифровых технологий в лечении пациентов со стоматологическими заболеваниями с последующим контролем эффективности и безопасности
К	ПК-3	Способность к разработке, внедрению и повышению эффективности реабилитационных программ у пациентов со стоматологическими заболеваниями
Ф	А/01.7	Проведение обследования пациента с целью установления диагноза
Ф	А/02.7	Назначение, контроль эффективности и безопасности немедикаментозного и медикаментозного лечения
Ф	А/03.7	Разработка, реализация и контроль эффективности индивидуальных реабилитационных программ
И		ОЗНАКОМЬТЕСЬ С СИТУАЦИЕЙ И ДАЙТЕ РАЗВЕРНУТЫЕ ОТВЕТЫ НА ВОПРОСЫ
У		<p>Пациент А. 13 лет обратился в клинику с жалобами на неправильное положение зубов, нарушение их смыкания. Ранее проходила ортодонтическое лечение с применением съемных ортодонтических аппаратов.</p> <p>Клиническая картина:</p> <p>Результаты дополнительных методов исследования:</p> <ul style="list-style-type: none"> • Сумма мезиодистальных размеров верхних резцов – 32 мм • Сумма мезиодистальных размеров нижних резцов – 23 • Параметры зубных рядов: • Ширина зубного ряда в области верхних премоляров – 33 (норма 37,5 мм) • Ширина зубного ряда в области нижних премоляров – 34 • Ширина зубного ряда в области верхних моляров – 44 (норма 49,0 мм) • Ширина зубного ряда в области нижних моляров – 45 • Длина переднего отрезка верхнего зубного ряда – 16 (норма 18,5 мм) • Длина переднего отрезка нижнего зубного ряда – 14 (норма 16,5 мм) <p>Данные телерентгенограммы головы в боковой проекции:</p> <ul style="list-style-type: none"> • SNA – 78 (норма 82± 2) • SNB – 84 (норма 80±2)


- ANB- -6 (норма 2 ± 2)
- NSL/MP – 40 (норма 32 ± 2)
- NSL/Spp – 5 (норма 7 ± 2)
- Spp/MP – 35 (норма 25 ± 2)
- Spp/верхний резец – 130 (норма 115 ± 5)
- MP/нижний резец – 78 (норма 95 ± 5)
- межрезцовый угол – 152 (норма 125 ± 5)



Ортопантомограмма:



Данные телерентгенограммы головы в боковой проекции:

		
В	1	Опишите объективную картину.
Э		<p>1. Лицо ассиметричное (подбородок слегка смещен вправо), профиль вогнутый, подбородок выступает кпереди, увеличена нижняя треть лица, сглажена подбородочная складка.</p> <p>2. В полости рта: небное положение зуба 1.5, супра- и вестибулопрорезывание зуба 1.3, дефицит места в зубном ряду на 100%, мезиальный сдвиг 1.4-1.6 зубов, смещение всех фронтальных зубов верхней челюсти вправо, тортоаномалия зуба 2.4, ретрузия верхних резцов, вторичная адентия 3.4, 4.4 зубов, незначительная скученность нижних резцов, их ретрузия. Форма зубных рядов не изменена.</p> <p>3. Сужение укорочение верхнего и нижнего зубных рядов.</p> <p>4. Смыкание первых моляров по III классу Энгля. Мезиальная окклюзия, обратная резцовая окклюзия, дизокклюзия по вертикали в области премоляров, перекрестная окклюзия в боковом отделе справа, прямая окклюзия по трансверзали в области 2.4, 2.5/3.5, 3.6 зубов. Смещение центральной линии на верхнем зубном ряду вправо.</p>
Р2	отлично	Студент должен указать все дескрипторы правильного ответа.
Р1	Хорошо/удовлетворительно	Для оценки хорошо: Студент указывает только 3 дескриптора правильного ответа Для оценки удовлетворительно: Студент отвечает на 1-2 дескриптора правильного ответа.
Р0	неудовлетворительно	Студент не может назвать дескрипторы правильного ответа.
В	2	Проанализируйте результаты антропометрических методов исследования.
Э		<p>1. Индекс Тонна = $32/24=1,33$ – резцы пропорциональны.</p> <p>2. Согласно измерениям по Пону – резкое сужение верхнего и нижнего зубных рядов.</p> <p>3. По измерениям длины переднего отрезка по Коркхаузу – укорочение переднего отрезка верхнего и нижнего зубных рядов.</p>
Р2	отлично	Студент должен указать все дескрипторы правильного ответа.
Р1	хорошо/удовлетворительно	Для оценки хорошо: Студент указывает 2 дескриптора правильного ответа.

		Для оценки удовлетворительно: Студент должен указать 1 дескриптор правильного ответа.
P0	неудовлетворительно	Студент не указывает ни один из перечисленных
B	3	Проанализируйте результаты рентгенологических методов исследования.
Э		1. На ОПТГ присутствуют зачатки 1.8, 2.8, 3.8, 4.8 зубов, отсутствуют зубы 3.4, 4.4. Корни всех зубов сформированы соответственно возрасту. 2. Анализ ТРГ: гнатическая форма мезиальной окклюзии (угол ANB= -6°); вертикальный тип роста, увеличена нижняя треть лица (Spp/MP=35°); верхние резцы находятся в незначительной ретрузии (Spp/ верхний резец=112°); нижние резцы находятся в резкой ретрузии (MP/нижний резец=78°).
P2	отлично	Студент должен назвать все дескрипторы правильного ответа
P1	хорошо/удовлетворительно	Для оценки хорошо: Студент указывает 1-2 дескриптора правильного ответа (без развернутого ответа). Для оценки удовлетворительно: Студент должен указать 1 дескриптор правильного ответа.
P0	неудовлетворительно	Студент не указывает ни один дескриптор из вышеперечисленных.
B	4	Поставьте развернутый диагноз.
Э		1. По МКБ-10: K07.2 – Аномалии соотношений зубных дуг. 2. K07.3 – Аномалии положения зубов. Вестибуло- и супрапрорезывание 1.3, полное отсутствие места в зубном ряду, вторичная адентия 3.4 и 4.4. 3. Сужение и укорочение зубных рядов, мезиальная окклюзия, обратная резцовая окклюзия, смещение центра на в/ч вправо, перекрестная окклюзия в боковом отделе справа, прямая окклюзия по трансверзали слева.
P2	отлично	Студент должен указать все дескрипторы правильного ответа
P1	хорошо/удовлетворительно	Для оценки хорошо: Студент указывает 3 дескриптора правильного ответа. Для оценки удовлетворительно: Студент должен указать 1-2 дескриптора правильного ответа.
P0	неудовлетворительно	Студент не указывает ни один из перечисленных.
B	5	Предложите план комплексной реабилитации пациента.
Э		План лечения. 1. Форсированное расширение верхнего зубного ряда с помощью аппарата Дерихсвайлера. 2. Нормализация формы и размера верхнего зубного ряда с помощью последовательной смены дуг на полной несъемной технике (брекет-системе). 3. Освобождение места для 1.3 зуба с помощью раскрывающей пружины между 1.2 – 1.4 зубами. 4. Постановка 1.3 зуба в зубной ряд.

		<p>5. Нормализация формы и размера нижнего зубного ряда (его удлинения) и устранения скученности во фронтальном отделе с помощью последовательной смены дуг на полной несъемной технике (брекет – системе).</p> <p>6. Нормализация окклюзии по сагиттали с помощью межчелюстной тяги по III классу.</p> <p>7. Юстировка.</p> <p>8. Ретенционный период (ретенционная капа на верхний зубной ряд, несъемный ретейнер 3.3-4.3.</p> <p>9. Динамическое наблюдение за ростом нижней челюсти: при продолжении ее активного роста и эстетических жалобах пациентки на профиль, по достижении 18-летнего возраста провести ортодонтическое лечение в сочетании с ортогнатической хирургией.</p>
P2	отлично	Студент должен указать все дескрипторы правильного ответа.
P1	хорошо/удовлетворительно	Для оценки хорошо: Студент указывает 5-7 дескрипторов правильного ответа. Для оценки удовлетворительно: Студент должен указать 1-4 дескриптора правильного ответа.
P0	неудовлетворительно	Студент не указывает ни один из перечисленных.

4. Критерии оценивания результатов обучения

Оценка **«отлично»** выставляется обучающемуся, если он владеет знаниями предмета в полном объеме учебной программы, достаточно глубоко осмысливает дисциплину; самостоятельно, в логической последовательности и исчерпывающе отвечает на все вопросы, подчеркивает при этом самое существенное, умеет анализировать, сравнивать, классифицировать, обобщать, конкретизировать и систематизировать изученный материал, выделять в нем главное: устанавливать причинно-следственные связи; четко формирует ответы.

Оценка **«хорошо»** выставляется обучающемуся, если он владеет знаниями дисциплины почти в полном объеме программы (имеются пробелы знаний только в некоторых, особенно сложных разделах); самостоятельно и отчасти при наводящих вопросах дает полноценные ответы на вопросы; не всегда выделяет наиболее существенное, не допускает вместе с тем серьезных ошибок в ответах.

Оценка **«удовлетворительно»** выставляется обучающемуся, если он владеет основным объемом знаний по дисциплине; проявляет затруднения в самостоятельных ответах, оперирует неточными формулировками; в процессе ответов допускает ошибки по существу вопросов.

Оценка **«неудовлетворительно»** выставляется обучающемуся, если он не освоил обязательного минимума знаний предмета, не способен ответить на вопросы даже при дополнительных наводящих вопросах экзаменатора.

Чек-лист оценки практических навыковНазвание практического навыка Фиксация брекетов на резцы верхней/нижней челюсти

С	31.05.03	Стоматология	
К	ПК-2	Способность к назначению и применению современных методов и/или цифровых технологий в лечении пациентов со стоматологическими заболеваниями с последующим контролем эффективности и безопасности	
Ф	А/02.7 Назначение, контроль эффективности и безопасности немедикаментозного и медикаментозного лечения		
	Действие	Проведено	Не проведено
1.	Информировать пациента о процедуре. Спросить о согласии пациента на её проведение. Обеспечить пациента одноразовой салфеткой (на груди)	1 балл	-1 балл
2.	Провести оценку гипсовой модели зубного ряда пациента	1 балл	-1 балл
3.	Используя карандаш, обозначить границы ширины вестибулярной поверхности резца	1 балл	-1 балл
4.	Используя линейку, поставить не менее двух точек, равноудаленных от границ ширины, на вестибулярной поверхности резца	1 балл	-1 балл
5.	Используя карандаш, прочертить длинную ось зуба по построенным точкам	1 балл	-1 балл
6.	Используя линейку, произвести измерение высоты клинической коронки резца	1 балл	-1 балл
7.	Используя карандаш и линейку, отметить точку (середины высоты клинической коронки резца)	1 балл	-1 балл
8.	Запомнить показатель	1 балл	-1 балл
9.	Используя карандаш, прочертить перпендикуляр к длинной оси зуба через отмеченную точку	1 балл	-1 балл
10.	Использовать средство для обработки рук. Надеть смотровые очки. Надеть маску, смотровые перчатки	1 балл	-1 балл
11.	Попросить пациента открыть рот	1 балл	-1 балл
12.	Используя пистолет для стоматологической установки в режиме «воздух», произвести высушивание поверхности зуба	1 балл	-1 балл
13.	Нанести содержимое шприца с протравочным гелем в область точки, являющейся пересечением двух прочерченных на вестибулярной поверхности зуба линий: -в случае фиксации на естественную коронку зуба использовать шприц с ортофосфорной кислотой, -в случае фиксации на металлокерамическую коронку зуба использовать шприц с плавиковой кислотой	1 балл	-1 балл
14.	Используя пистолет для стоматологической установки в режиме «вода», произвести удаление протравочного геля с поверхности зуба	1 балл	-1 балл
15.	Используя пистолет для стоматологической установки в режиме «воздух», произвести высушивание поверхности зуба	1 балл	-1 балл
16.	Взять аппликатор. Нанести на аппликатор бонд: - в случае фиксации на естественную коронку зуба использовать бонд OrthoSolo	1 балл	-1 балл

	- в случае фиксации на металлокерамическую коронку зуба использовать бонд для керамики (силан)		
17.	Нанести с помощью аппликатора бонд на вестибулярную поверхность зуба, в области точки, являющейся пересечением двух прочерченных на вестибулярной поверхности зуба линий	1 балл	-1 балл
18.	Используя пистолет для стоматологической установки в режиме «воздух», произвести раздувание бонда по поверхности зуба в течение 1 секунды	1 балл	-1 балл
19.	- В случае с фиксацией на естественную коронку зуба: надеть очки для защиты от ультрафиолета и используя светодиодную лампу, провести засвечивание бонда в течение 5 секунд, снять очки для защиты от ультрафиолета. - В случае фиксации на металлокерамическую коронку зуба: просушить бонд сильной струей воздуха, используя пистолет для стоматологической установки в режиме «воздух» в течение 3 секунд	1 балл	-1 балл
20.	Вскрыть крафт пакет и достать пинцет обратного действия. Взять брекет, используя пинцет обратного действия	1 балл	-1 балл
21.	Взять шпатель. Используя шпатель, нанести стоматологический материал на поверхность основания брекета. Отложить шпатель в сторону	1 балл	-1 балл
22.	Установить брекет на зуб. Позиционировать брекет в центр клинической коронки зуба	1 балл	-1 балл
23.	Вскрыть крафт пакет и достать зонд. Удалить излишки материала с помощью зонда. Отложить зонд в сторону	1 балл	-1 балл
24.	Вскрыть крафт пакет и достать позиционер. На позиционере найти то цифровое значение (середину высоты клинической коронки резца), и сопоставить с брекетом, установленном на зубе. Отложить позиционер в сторону	1 балл	-1 балл
25.	Надеть очки для защиты от ультрафиолета. Используя светодиодную лампу, провести засвечивание материала в течение 40 секунд. Отложить светодиодную лампу в сторону. Снять очки для защиты от ультрафиолета	1 балл	-1 балл
26.	Снять перчатки	1 балл	-1 балл
	Итого		

Общая оценка:

«Зачтено» не менее 75% выполнения

«Не зачтено» 74 и менее% выполнения