

Документ подписан простой электронной подписью

Информация о владельце:

ФИО: Шуматов Валентин Борисович

Должность: Ректор

Дата подписания: 18.10.2023 11:38:18

Уникальный программный ключ:

1cef78fd73d75dc6ecf72fe1eb94f0e387a2985d2657b784aec019bf8a794cb4

Федеральное государственное бюджетное образовательное учреждение  
высшего образования  
«Тихоокеанский государственный медицинский университет»  
Министерства здравоохранения Российской Федерации

«УТВЕРЖДАЮ»

Директор института



/ Невзорова В.А. /

« 07 » июня 2023 г.

**ФОНД ОЦЕНОЧНЫХ СРЕДСТВ**  
**Б1.О.37 Лучевая диагностика**  
**основной образовательной программы**  
**высшего образования**

**Направление подготовки**  
**(специальность)**

31.05.02 Педиатрия

**Уровень подготовки**

специалитет

**Направленность подготовки**

02 Здравоохранение (в сфере оказания  
первичной медико-санитарной  
помощи, специализированной, скорой,  
паллиативной медицинской помощи  
детям, включающие мероприятия по  
профилактике, диагностике, лечению  
заболеваний и состояний, медицинской  
реабилитации, формированию  
здорового образа жизни и санитарно-  
гигиеническому просвещению)

**Форма обучения**

очная

**Срок освоения ООП**

6 лет

**Институт/кафедра**

Институт терапии и инструментальной  
диагностики

## 1. ВВОДНАЯ ЧАСТЬ

**1.1. Фонд оценочных средств** регламентирует формы, содержание, виды оценочных средств для текущего контроля и промежуточной аттестации, критерии оценивания с помощью которых можно оценивать поэтапное формирование компетенций.

**1.2. Фонд оценочных средств** определяет уровень формирования у обучающихся установленных в ФГОС ВО и определенных в основной образовательной программе высшего образования по направлению подготовки 31.05.02 Педиатрия (уровень специалитета), направленности 02 Здравоохранение (в сфере оказания первичной медико-санитарной помощи, специализированной, скорой, паллиативной медицинской помощи детям, включающие мероприятия по профилактике, диагностике, лечению заболеваний и состояний, медицинской реабилитации, формированию здорового образа жизни и санитарно-гигиеническому просвещению) универсальных (УК) компетенций, общепрофессиональных (ОПК) и профессиональных (ПК) компетенций

[https://tgm.ru/sveden/files/31.05.02\\_Pediatrica\\_2023\(3\).pdf](https://tgm.ru/sveden/files/31.05.02_Pediatrica_2023(3).pdf)

Наименование категории (группы) компетенций	Код и наименование компетенции	Индикаторы достижения компетенции
<b>Общепрофессиональные компетенции</b>		
Диагностические и инструментальные методы обследования	ОПК-4 Способен применять медицинские изделия, предусмотренные порядком оказания медицинской помощи, а также проводить обследования пациента с целью установления диагноза	ИДК.ОПК-4 <sub>1</sub> - применяет медицинские изделия для диагностики, лечения, реабилитации в соответствии с порядками оказания медицинской помощи ИДК.ОПК-4 <sub>2</sub> - проводит обследование пациента с использованием общеклинических, лабораторных и инструментальных методов ИДК.ОПК-4 <sub>3</sub> - оценивает результаты проведенного обследования с целью установления диагноза
<b>Профессиональные компетенции</b>		
А/01.7 Обследование детей с целью установления диагноза	ПК-1 Способность и готовность к сбору и анализу жалоб пациента, данных его анамнеза, результатов осмотра, лабораторных, инструментальных, патологоанатомических и иных исследований в целях распознавания состояния или установления факта наличия или отсутствия заболевания, в том числе с использованием цифровых технологий	ИДК ПК-1 <sub>1</sub> - способен установить контакт и получать информацию, оформить и проанализировать анамнез жизни, эпидемиологический, генеалогический, аллергологический и другие виды анамнеза ИДК ПК-1 <sub>2</sub> - способен оценить физическое состояние и самочувствие пациента, провести объективный осмотр органов и систем организма пациента ИДК ПК-1 <sub>3</sub> - способен оценить клиническую картину наиболее часто встречающихся заболеваний внутренних органов, поставить предварительный диагноз ИДК.ПК-1 <sub>4</sub> - способен интерпретировать результаты лабораторного и инструментального обследования пациентов
	ПК-2 Способность и готовность к	ИДК.ПК-2 <sub>1</sub> - способен составить план обследования пациента с целью

	<p>осуществлению комплекса мероприятий, в том числе внедрения инновационных методов и методик диагностики, направленных на раннюю диагностику заболеваний, выявление причин и условий их возникновения и развития с использованием цифровых технологий</p>	<p>установления клинического диагноза с обоснованием ИДК.ПК-2<sub>2</sub>-способен обосновать необходимость направления пациента на консультацию к врачам-специалистам и на госпитализацию ИДК.ПК-2<sub>3</sub>- способен определять необходимость и целесообразность и применять инновационные методы и методики диагностики заболеваний, в том числе цифровых</p>
<p>А/03.7 Реализация и контроль эффективности индивидуальных реабилитационных программ для детей</p>	<p>ПК- 8 Способность и готовность к определению нарушений в состоянии здоровья детей, приводящие к ограничению их жизнедеятельности; к направлению детей с нарушениями, приводящими к ограничению их жизнедеятельности в службу ранней помощи, в медицинские организации, оказывающие паллиативную помощь, для прохождения медико-социальной экспертизы</p>	<p>ИДК.ПК-8<sub>1</sub>- определять степень и характер нарушений в состоянии здоровья детей, приводящих к ограничению жизнедеятельности, медицинские показания и противопоказания к проведению реабилитационных мероприятий среди длительно и часто болеющих детей, детей с хроническими заболеваниями и детей-инвалидов в соответствии с действующими клиническими рекомендациями (протоколами лечения), порядками оказания медицинской помощи и с учетом стандартов и медицинской помощи</p>

## 2. ОСНОВНАЯ ЧАСТЬ

### 2.1. Виды контроля и аттестации, формы оценочных средств

№ п/п	Виды контроля	Оценочные средства
		Форма
1	Текущий контроль	<p>Вопросы для собеседования Ситуационные задачи Кейсы</p>
2	Промежуточная аттестация	

### 3. Содержание оценочных средств контроля (текущего и промежуточного).

Текущий контроль осуществляется преподавателем дисциплины при проведении занятий в форме собеседования, решения ситуационных задач и кейсов. Промежуточная аттестация проводится в виде зачета в форме собеседования, решения ситуационных задач и кейсов.

### **3.1. Контрольные вопросы для собеседования по дисциплине Б1.О.37 Лучевая диагностика**

#### **Методы лучевой диагностики. Радиационная безопасность. Контрастные препараты.**

1. Характеристика рентгеновского излучения. Свойства рентгеновского излучения, обуславливающие возможность использования в медицине.
2. Принципы формирования рентгеновского изображения.
3. Основные и специальные методы рентгенологических исследований, их виды и характеристика.
4. Рентгенография. Принцип метода, преимущества и недостатки.
5. Рентгеноскопия. Принцип метода, преимущества и недостатки.
6. Компьютерная томография. Принцип метода, преимущества и недостатки.
7. Показания и противопоказания к применению методов лучевой диагностики.
8. Побочные реакции на введение контрастного вещества, принципы профилактики и лечения, группы повышенного риска развития нежелательных реакций.
9. Принципы радиационной безопасности в медицинской радиологии.
10. Радиоактивность, единицы радиоактивности. Доза, единицы измерения доз. Контроль лучевой нагрузки.

#### **Лучевая диагностика заболеваний опорно-двигательного аппарата.**

1. Лучевые методы исследования и их возможности в диагностике заболеваний опорно-двигательного аппарата.
2. Рентгеноанатомия костей и суставов
3. Рентгенологические симптомы поражений скелета.
4. Остеоденситометрия. Рентгенологические признаки остеопороза по данным рентгенографии и компьютерной томографии.
5. Лучевые методы диагностики заболеваний позвоночника.
6. Лучевые методы диагностики заболеваний суставов и костей.
7. Рентгенологические признаки переломов.
8. Рентгенологические признаки вывихов и подвывихов в суставах.
9. Рентгенологические признаки метастатического поражения скелета.
10. Общие рентгенологические признаки асептических некрозов в суставах.
11. Лучевая диагностика остеомиелита.
12. Лучевая диагностика опухолей костей.

#### **Лучевая диагностика заболеваний головы и шеи.**

1. Лучевые методы исследования и их возможности в диагностике заболеваний головного мозга.
2. Лучевая анатомия головы.
3. Лучевая диагностика заболеваний придаточных пазух носа.
4. Лучевая диагностика новообразований головного мозга.
5. Лучевая диагностика травматических повреждений головного мозга.
6. Лучевая диагностика инсультов головного мозга.

#### **Лучевая диагностика заболеваний органов дыхания и средостения**

1. Рентгенологические методы исследования и их возможности в диагностике заболеваний легких.
2. Лучевая анатомия органов грудной полости и средостения.
3. Классическая рентгенография легких: легочный рисунок, корни легких, анатомический субстрат легочного рисунка, анатомический субстрат корня легких.
4. Методы лучевой диагностики заболеваний лёгких.
5. Лучевая диагностика пневмоний.

6. Лучевая диагностика осложнений пневмонии: рентгенологические признаки абсцессов и пневмофиброза.
7. Лучевая диагностика заболеваний бронхов.
8. Эмфизема легких: определение, рентгенологические признаки.
9. Лучевая диагностика травмы легких и грудной клетки (пневмоторакс, гидроторакс).
10. Лучевая диагностика туберкулеза легких. Формы туберкулеза, рентгенологические признаки.
11. Лучевая диагностика опухолей легких и средостения.
12. Метастатические опухоли легких. Рентгенологические признаки.
13. Отек легких. Рентгенологические признаки.
14. Лучевая диагностика тромбоза легочной артерии.

### **Лучевая диагностика заболеваний органов пищеварительной системы и брюшной полости**

1. Методы лучевой диагностики заболеваний пищевода, желудка, кишечника.
2. Обзорная рентгенограмма живота в норме. Лучевая анатомия органов брюшной полости.
3. Методика исследования полых органов пищеварительной системы, подготовка больного.
4. Лучевая диагностика заболеваний пищевода (рефлюкс-эзофагит, кардиоспазм, рубцовые стенозы, грыжи пищеводного отверстия диафрагмы, опухоли пищевода).
5. Лучевая диагностика заболеваний желудка (язвы и новообразования желудка).
6. Лучевая диагностика заболеваний двенадцатиперстной кишки.
7. Лучевая диагностика заболеваний поджелудочной железы.
8. Лучевая диагностика заболеваний печени (жировой гепатоз, гепатит, цирроз).
9. Лучевые признаки заболеваний желчного пузыря и желчевыводящих путей.
10. Лучевые методы диагностики портальной гипертензии.
11. Лучевая диагностика объемных образований печени (абсцессы, кисты, доброкачественные новообразования).
12. Лучевая диагностика заболеваний толстой кишки.
13. Признаки неотложных состояний при заболеваниях органов брюшной полости (прободение, острая непроходимость кишечника).

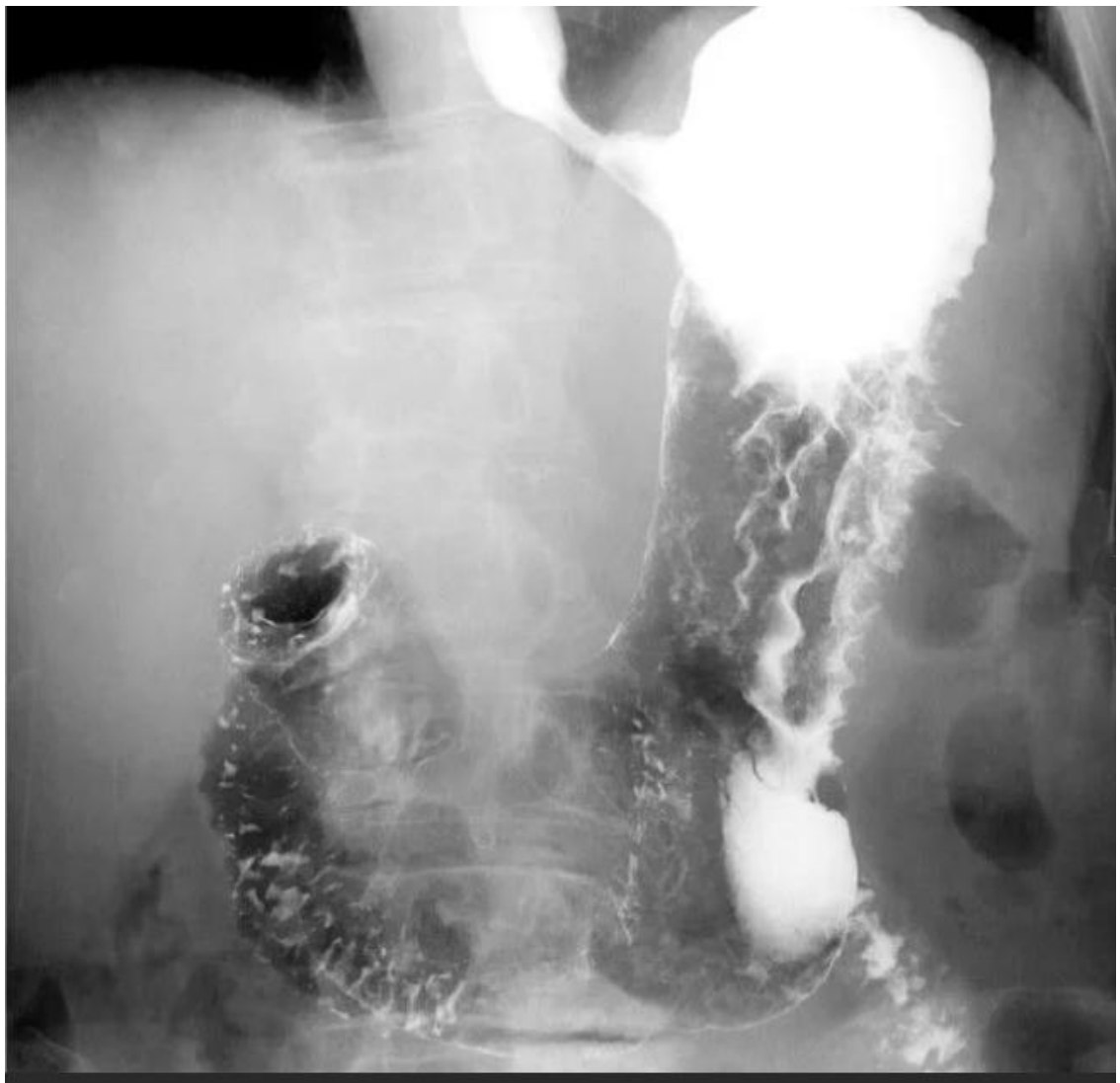### **Лучевая диагностика заболеваний органов мочевыделительной системы и малого таза**

1. Лучевая диагностика заболеваний мочевыделительной системы (почек, мочеточников, мочевого пузыря).
2. Лучевая диагностика гидронефроза.
3. Лучевая диагностика мочекаменной болезни.
4. Лучевая диагностика опухолей, кист, абсцессов почек.
5. Лучевая диагностика злокачественных новообразований мочевого пузыря.

## **3.2. Ситуационные задачи по дисциплине Б1.О.37 Лучевая диагностика**

### **Ситуационная задача 1.**

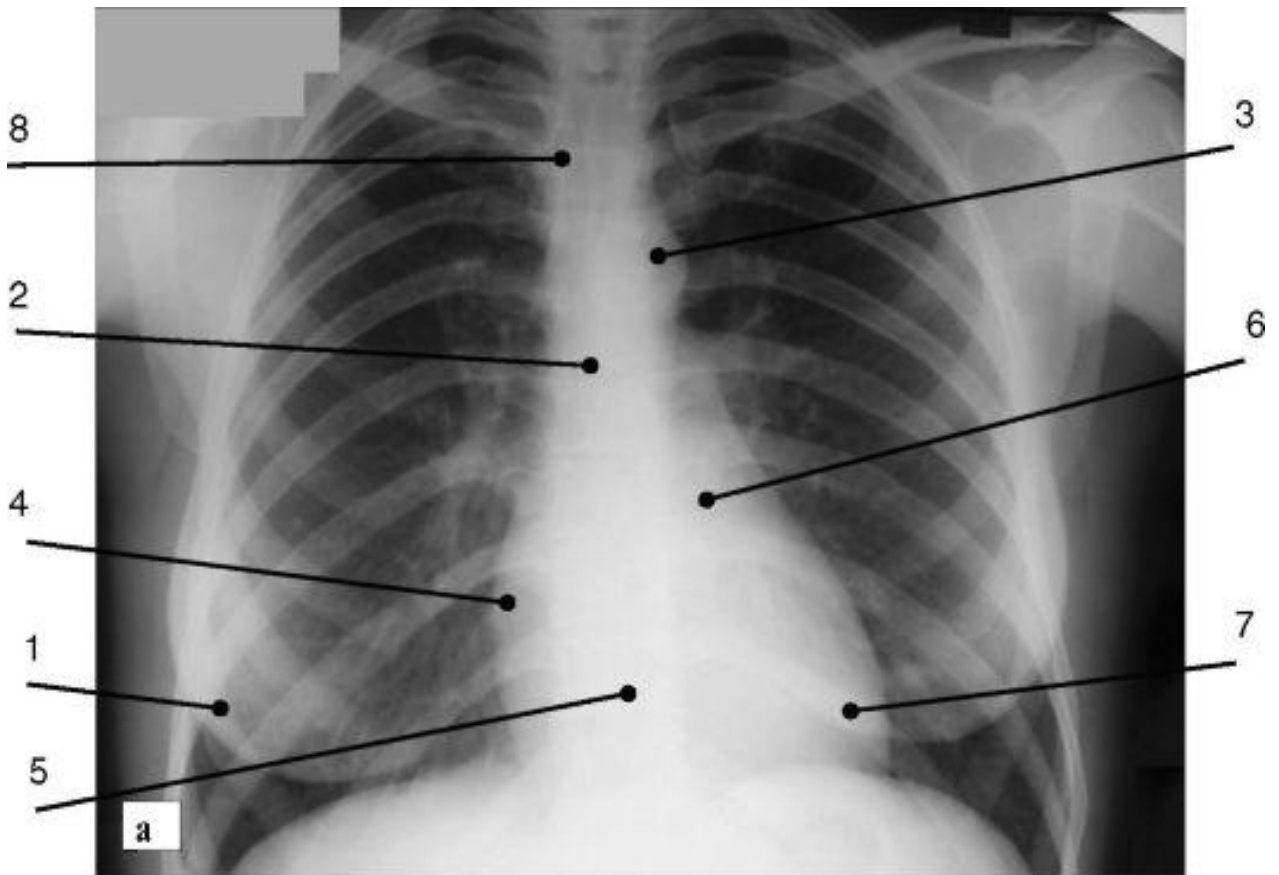
1. Назвать метод исследования.
2. Описать принцип метода проведения данного исследования.
3. Определить область исследования, представленную на данной рентгенограмме.
4. Провести интерпретацию результатов исследования.



## Ситуационная задача 2

Женщина 35 лет.

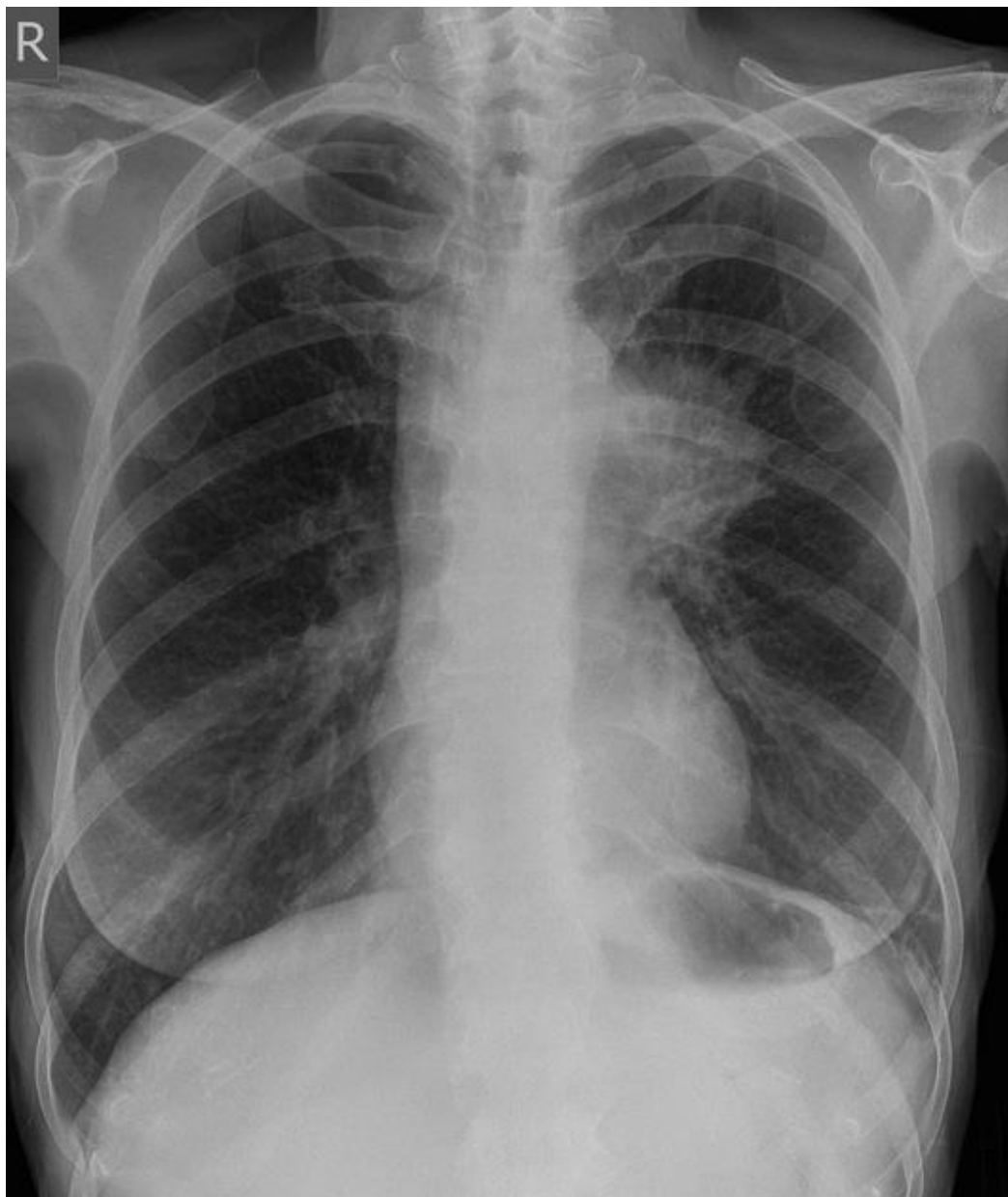
1. Перечислить основные анатомические структуры (1-8), обозначенные на снимке.
2. Перечислить структуры, формирующие средостение.



### Ситуационная задача 3

Женщина 40 лет.

1. Перечислить основные анатомические структуры.
2. Определить локализацию патологических изменений.
3. Провести интерпретацию результатов исследования.
4. Необходимо ли дополнительное обследование пациента?



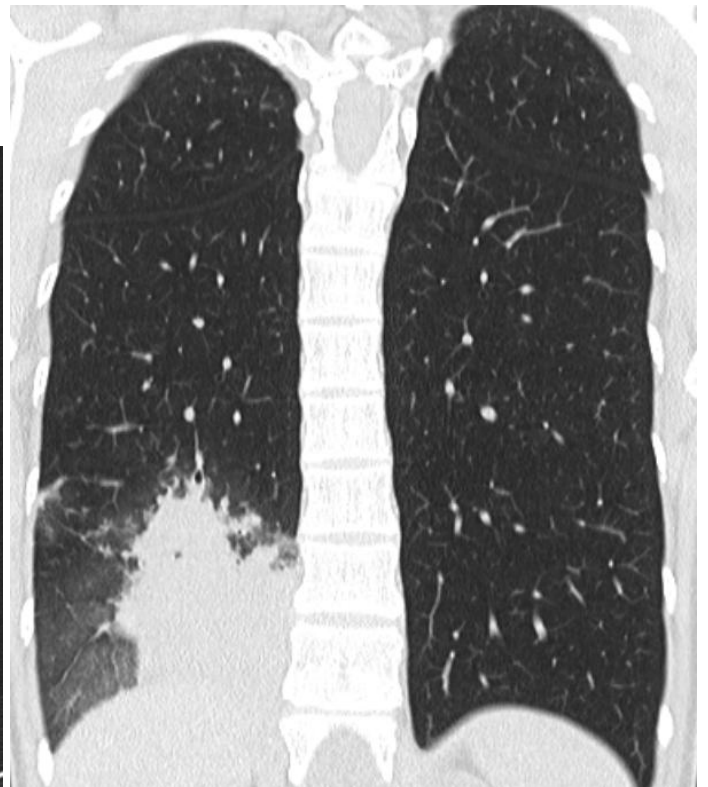
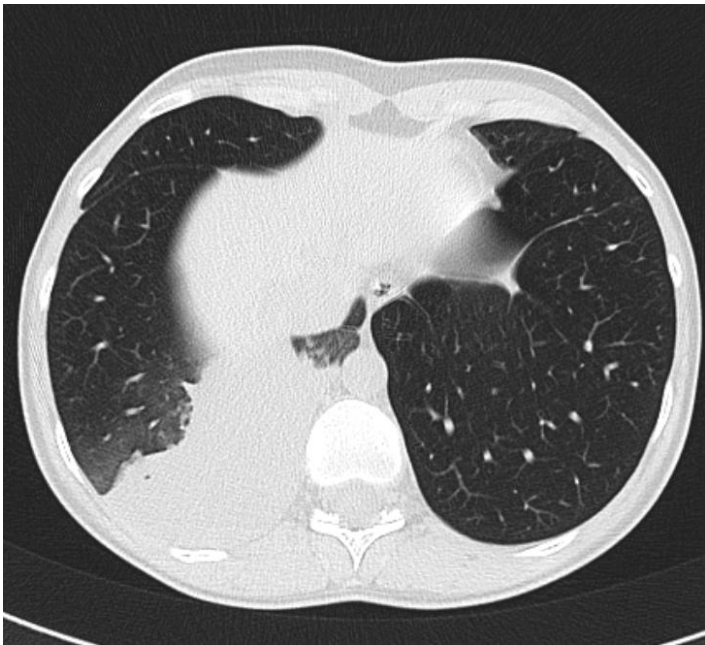


#### Ситуационная задача 4

Женщина 33 года.

При анализе лучевого исследования выполнить следующие задания (диск с исследованием прилагается).

1. Перечислить основные анатомические структуры.
2. Определить локализацию патологических изменений.
3. Перечислить рентгенологические признаки.
4. Какие возможные исходы данной патологии?
5. Провести интерпретацию результатов исследования.

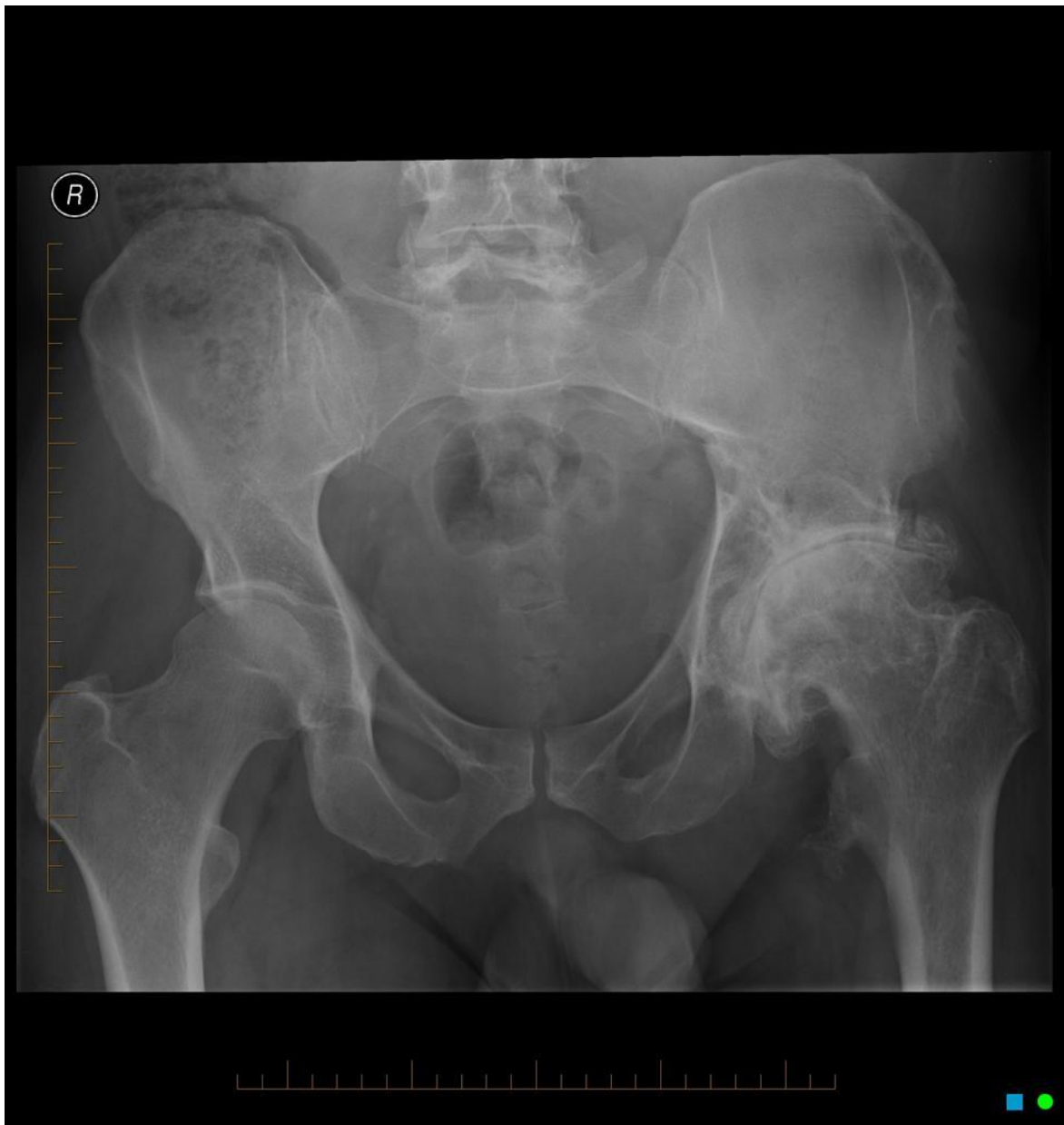


### Ситуационная задача 5

Мужчина 65 лет.

При анализе лучевого исследования выполнить следующие задания:

1. Назвать метод исследования.
2. Определить анатомическую область исследования.
3. Лучевая анатомия структур, представленных на снимке.
4. Определить локализацию патологических изменений.
5. Провести интерпретацию результатов исследования.

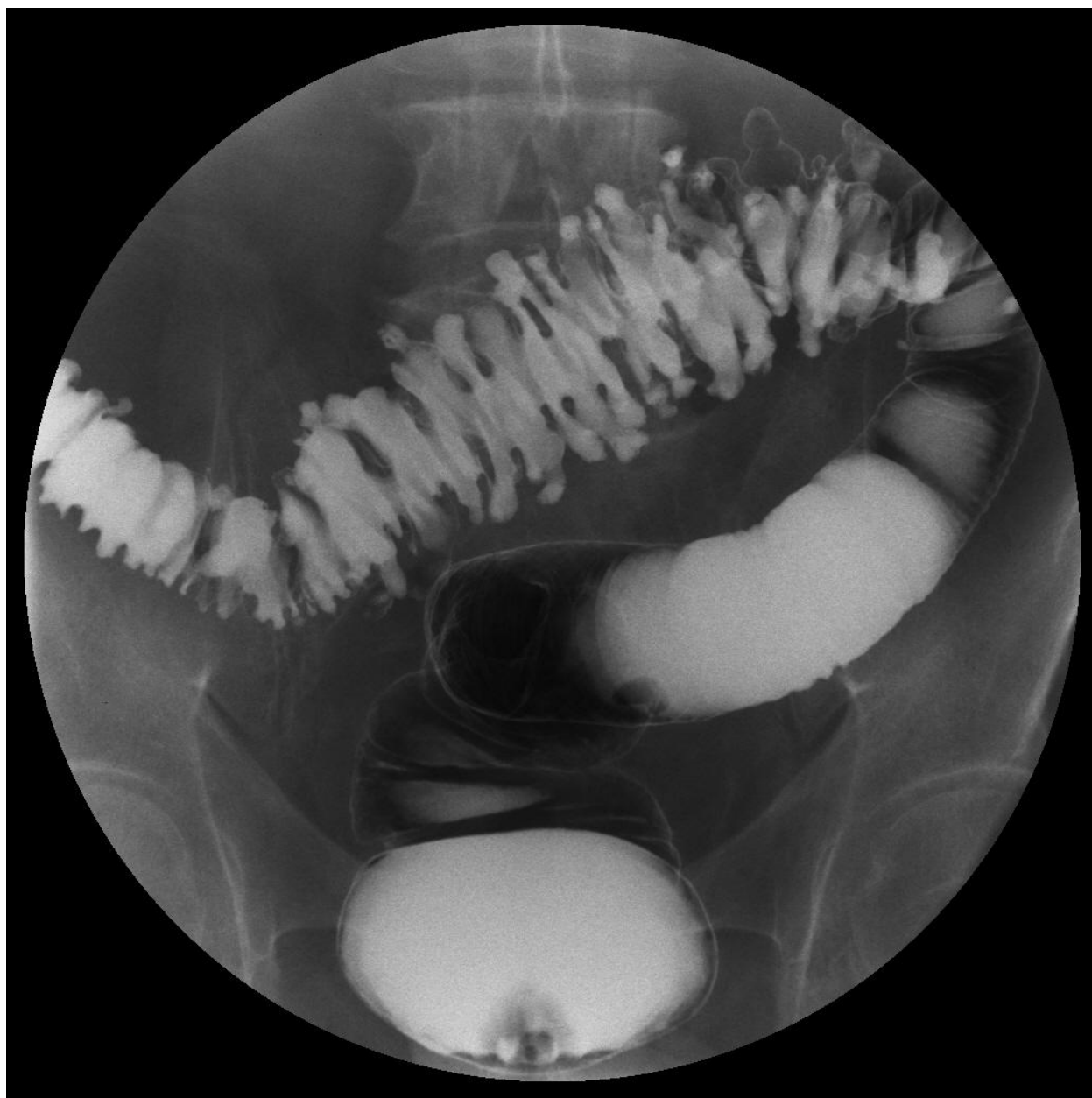


### Ситуационная задача 6

Женщина 58 лет.

При анализе лучевого исследования выполнить следующие задания:

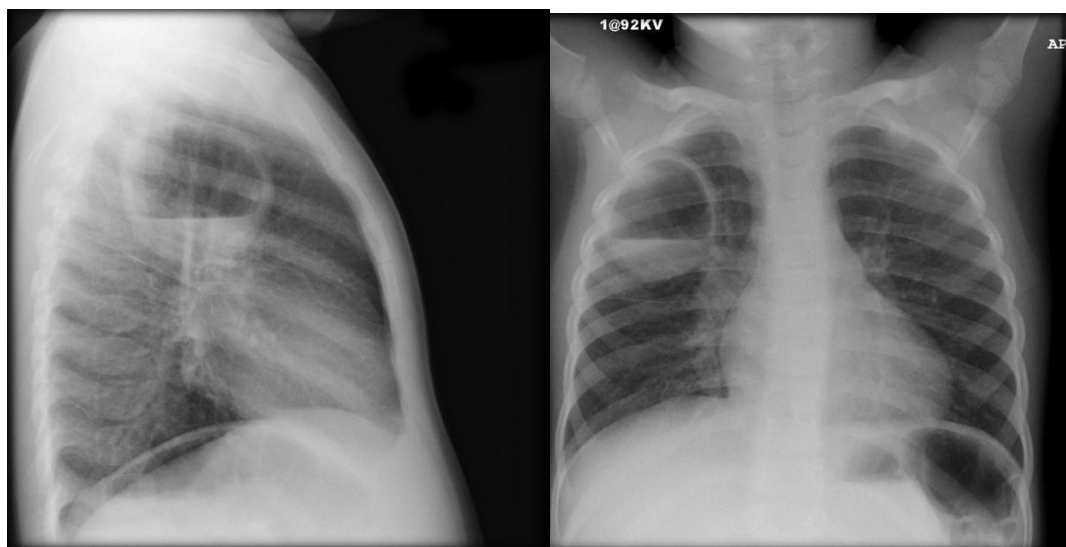
1. Назвать метод исследования.
2. Назвать основные анатомические структуры.
3. Определить локализацию патологических изменений.
4. Провести интерпретацию результатов исследования.
5. Назвать возможные осложнения.



### 3.3. Кейсы по дисциплине Б1.О.37 Лучевая диагностика

#### Кейс 1

Ребенок, 8 месяцев, поступил в клинику с жалобами, со слов родителей, повышение температуры тела до 39 градусов, непродолжительный кашель с отделением мокроты.

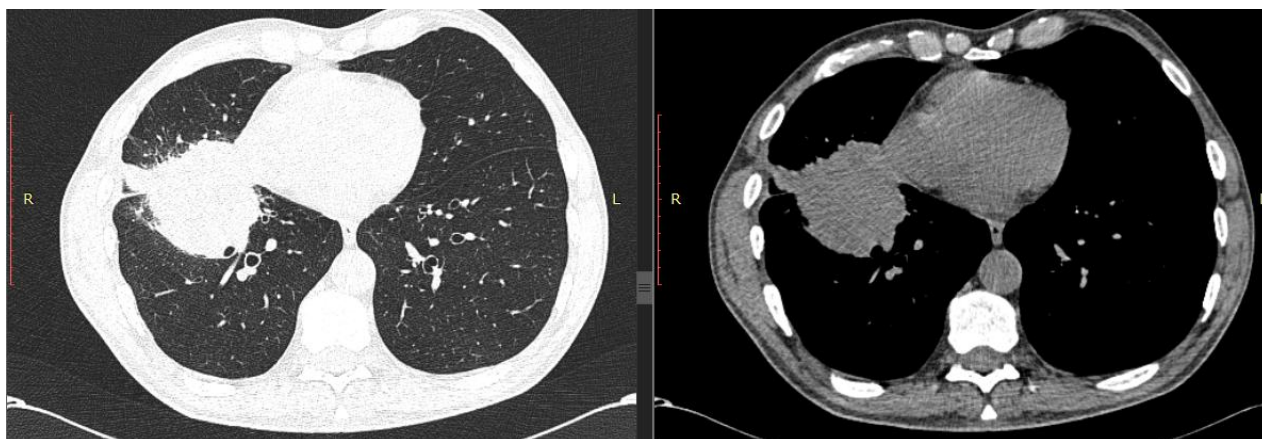


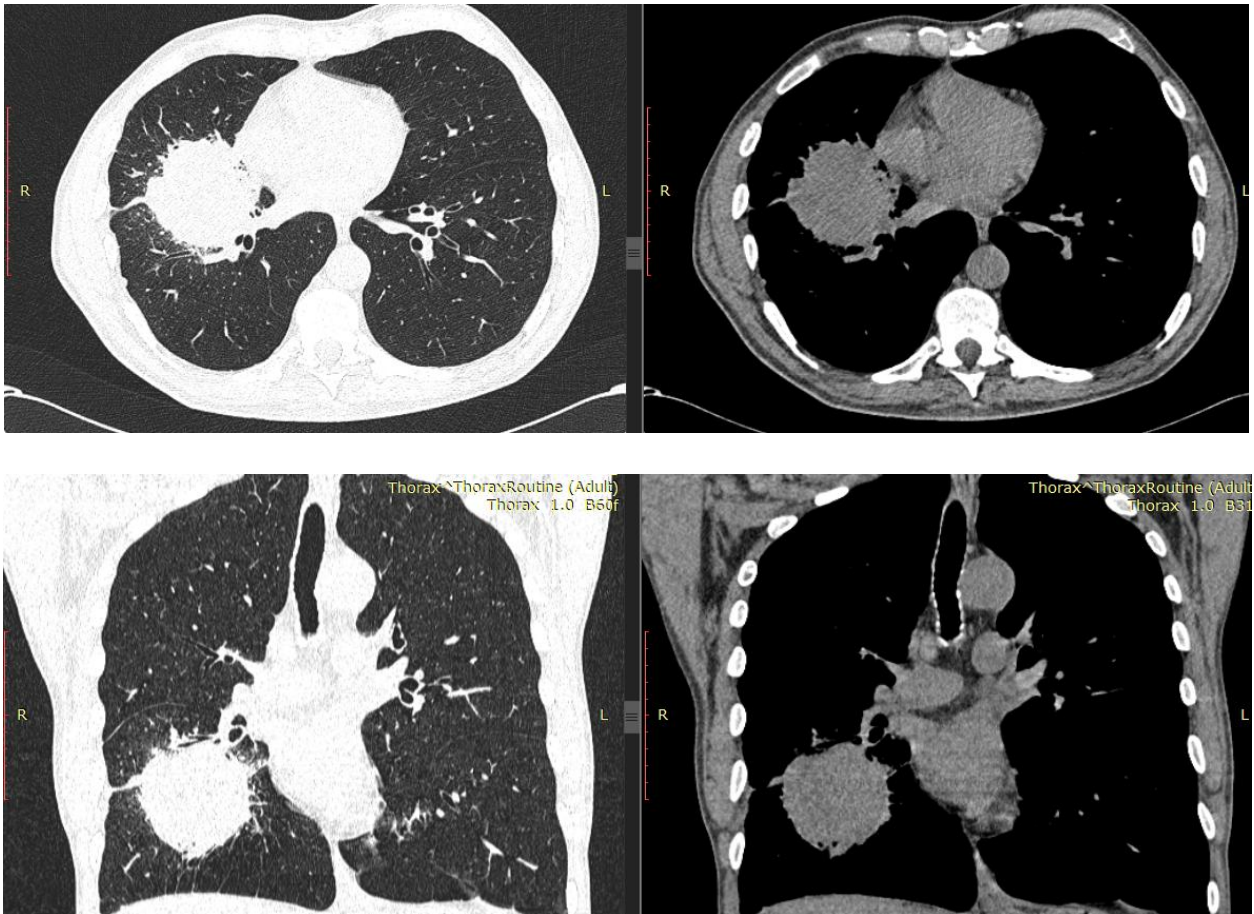
1. Локализируйте патологический процесс
2. Определите рентгенологические симптомы, визуализируемые на снимках
3. Какой группе заболеваний могут соответствовать данные рентгенологические симптомы (воспаление, опухоли, др.)
4. Предположите ваше рентгенологическое заключение (какому заболеванию более соответствует данная рентгенологическая картина)

#### Кейс 2

Пациент, 57 лет, жалобы на кашель с мокротой, повышение температуры тела.

1. Определите и локализируйте патологический процесс
2. С чем необходимо дифференцировать данное заболевание?
3. Какие дополнительные рентгенологические методы обследования вам необходимо выполнить для дифференциальной диагностики?



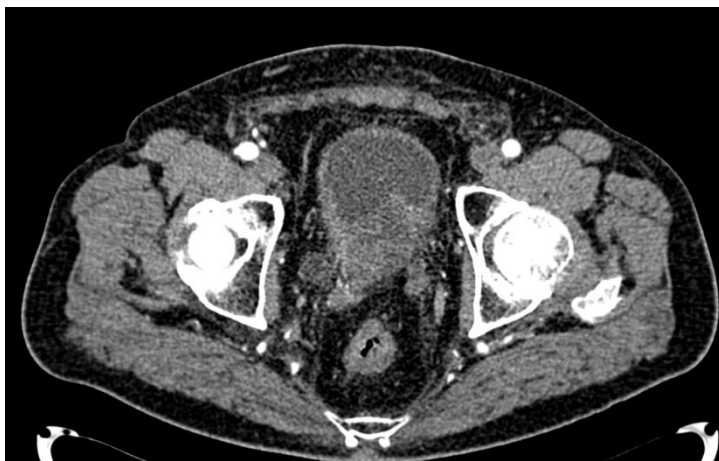

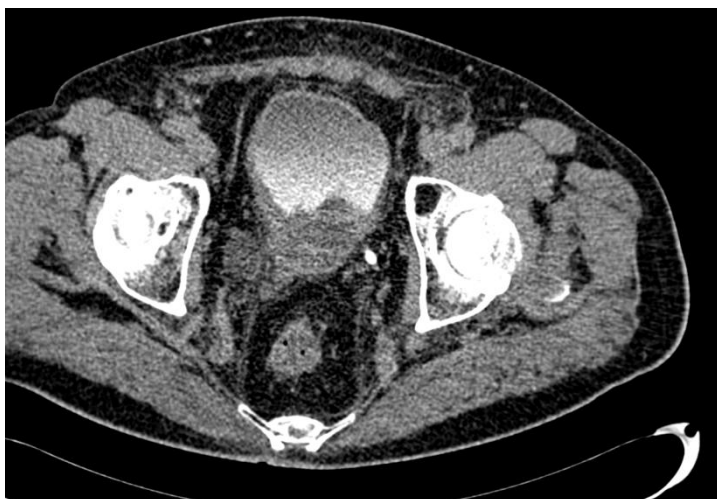### Кейс 3

Пациент обратился в клинику с жалобой на: частое, болезненное мочеиспускание, кровь в моче. У пациента выявлено образование по задней стенке мочевого пузыря, накапливающее контрастный препарат.

Какое заболевание у данного пациента?

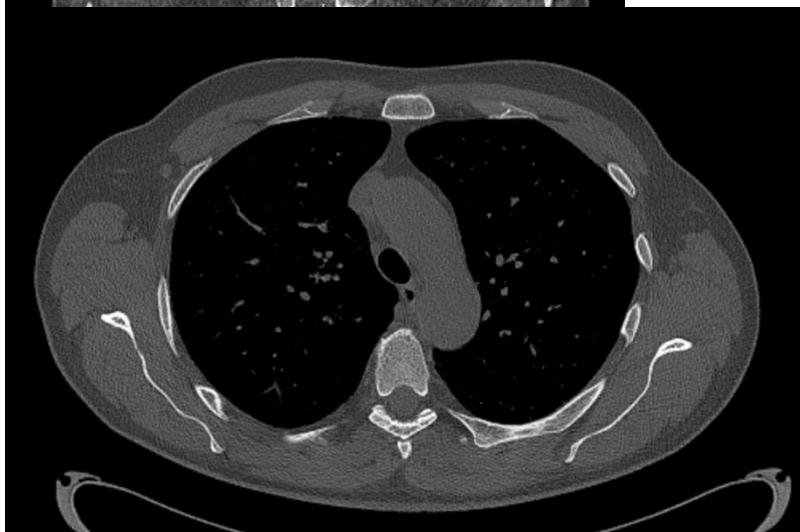
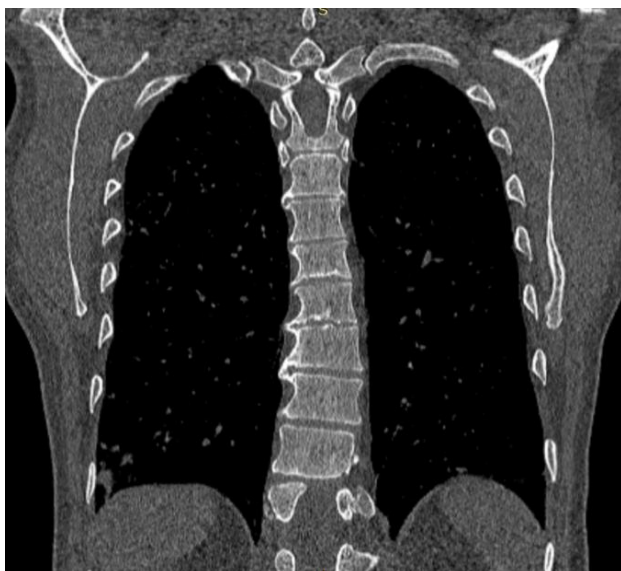Какой морфологический субстрат (доброкачественный/злокачественный процесс) лежит в основе формирования патологических симптомов? Консультация какого специалиста ему необходима?

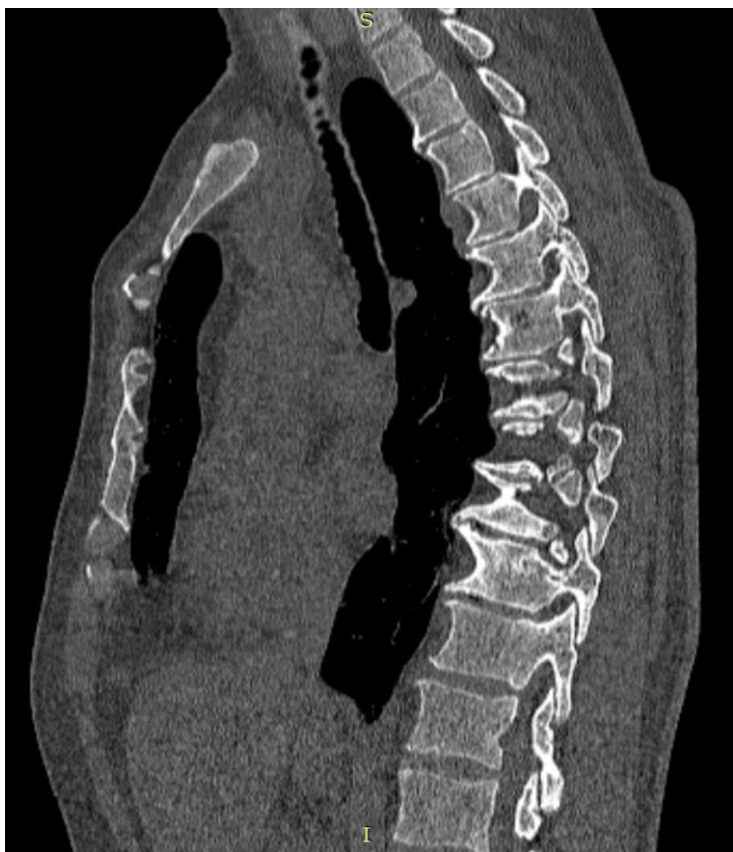



#### Кейс 4

Больной 65 лет. Жалобы на боли в позвоночнике. После проведения КТ-исследования была получена следующая картина:



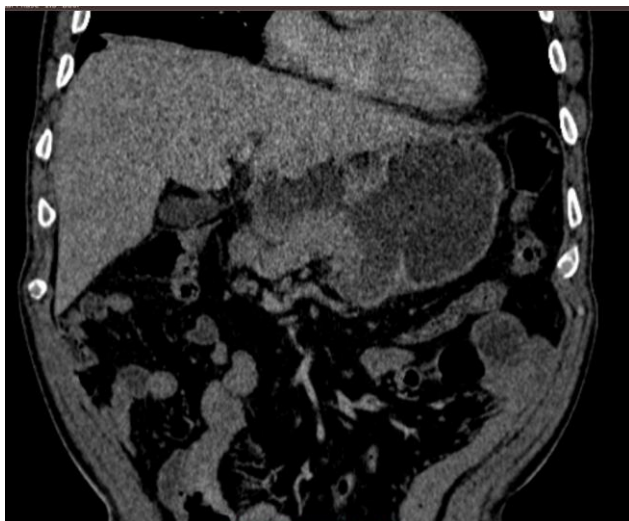

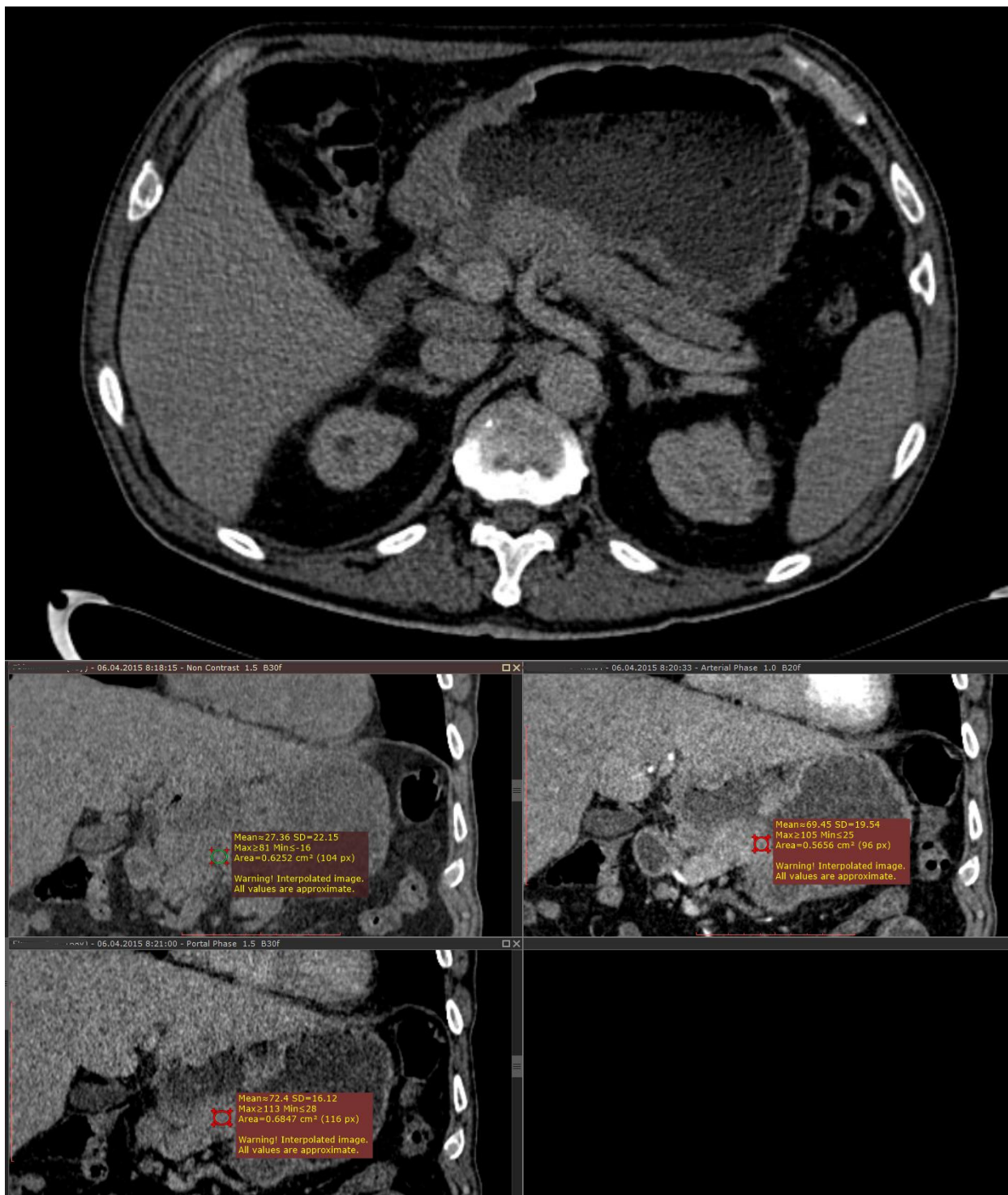
1. Какая анатомическая структура поражена?
2. Какие рентгенологические симптомы поражения визуализируются на снимках (сканах)?
3. Какое заболевание можно предположить?

**Тема: Лучевая анатомия органов брюшной полости**

**Задание 1.** Пациент Н., 53 года обратился в клинику с жалобами на дискомфорт в верхней части живота, болезненность, снижение аппетита, похудение.

1. Локализируйте патологический процесс (печень, селезенка, желудок, тощая кишка)
2. Цель выполнения внутривенного введения контрастного препарата. Какие существуют противопоказания для контрастирования.
3. Выполните интерпретацию исследования.

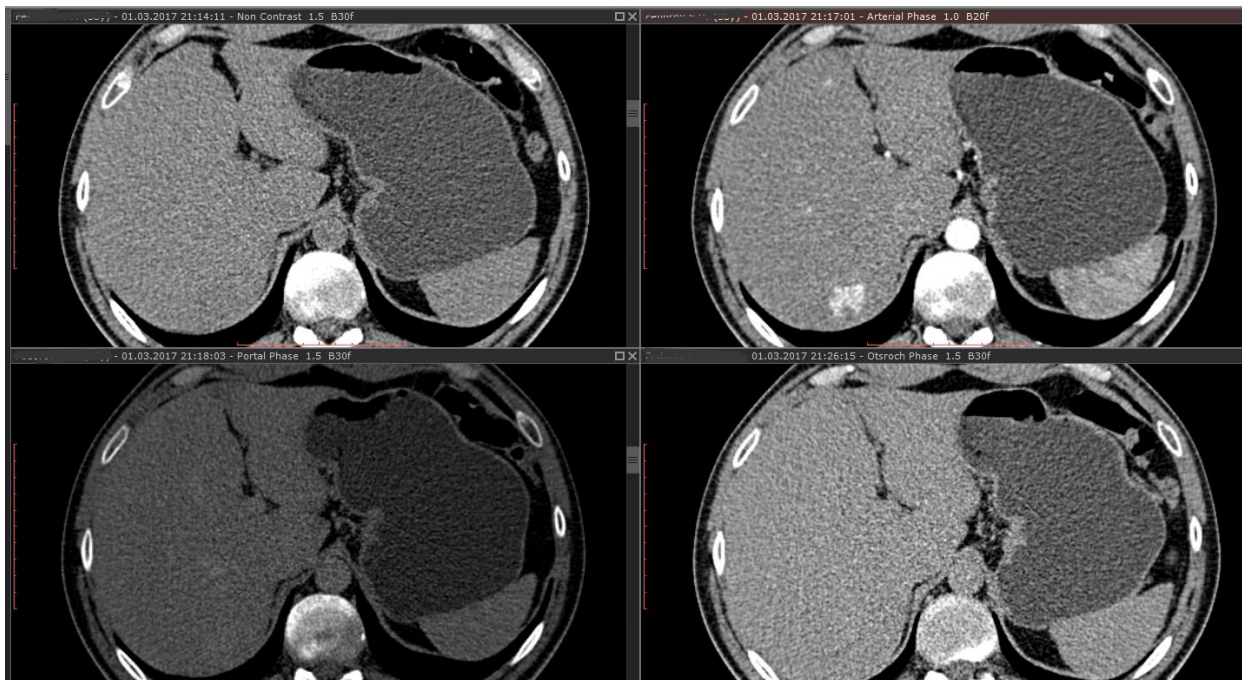




**Задание 2.** Пациенту Л., 51 год на УЗИ было найдено образование. Жалоб на боль и дискомфорт не предъявляет. Цель исследования - уточнение диагноза.

1. Локализируйте патологический процесс (печень, желудок, селезенка, тело позвонка).
2. Необходимо ли проведение внутривенного контрастирования.
3. Цель заполнения желудка жидкостью перед проведением МСКТ.
4. Выполните интерпретацию исследования.

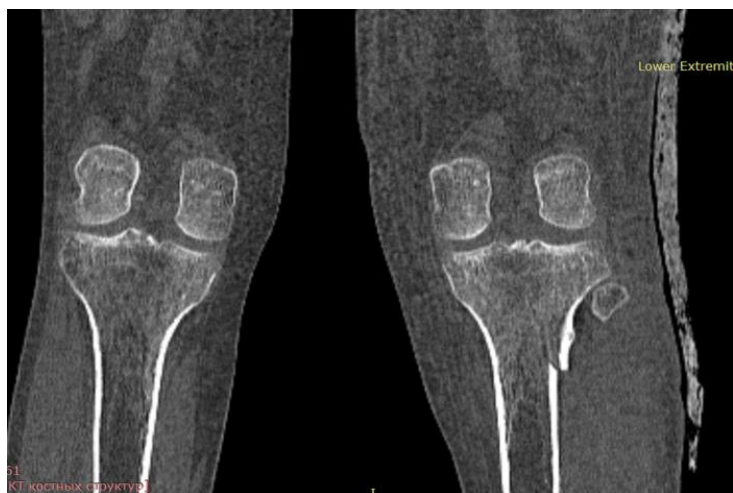


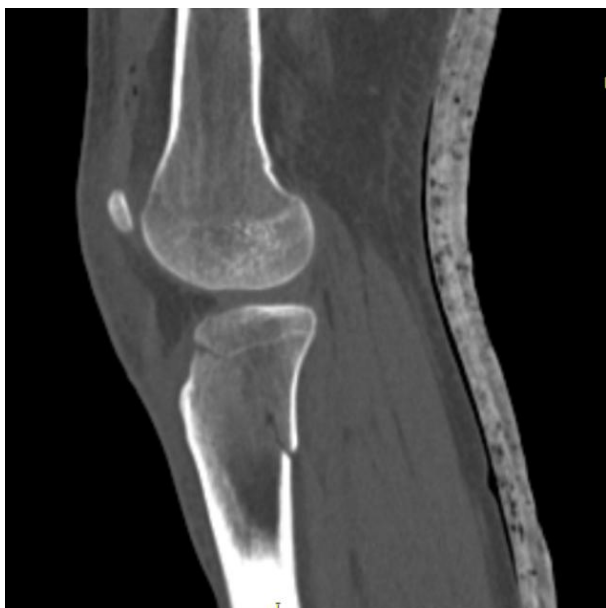
## Тема: Лучевая диагностика заболеваний костей и суставов

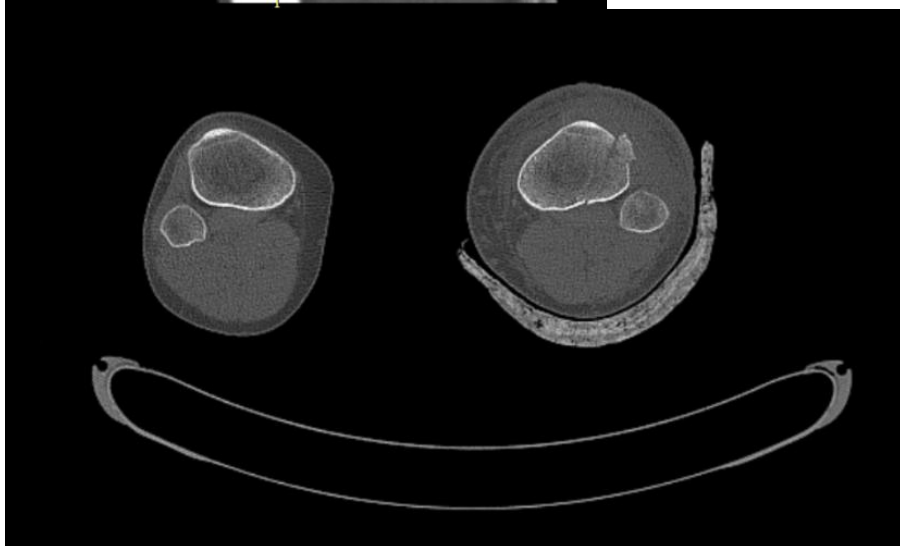### Кейс 1

Женщина 28 лет. Жалобы на боли в области левого колена после падения. После проведения КТ-исследования была получена следующая картина:



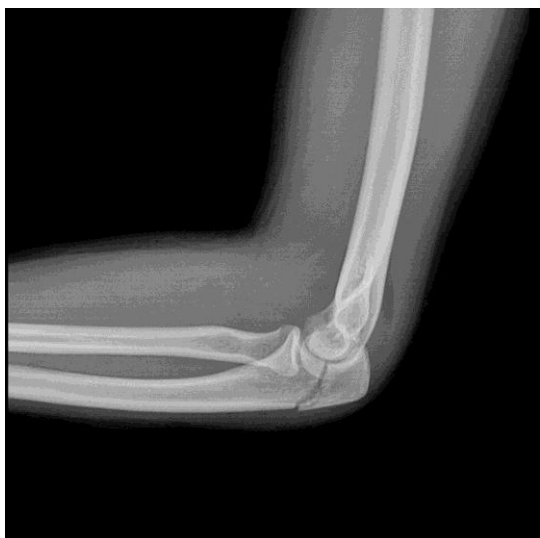

1. Какая анатомическая структура поражена?
2. Какие рентгенологические симптомы поражения визуализируются на снимках (сканах)?
3. Какое заболевание можно предположить?
4. Возможные осложнения данного заболевания?



## Кейс 2

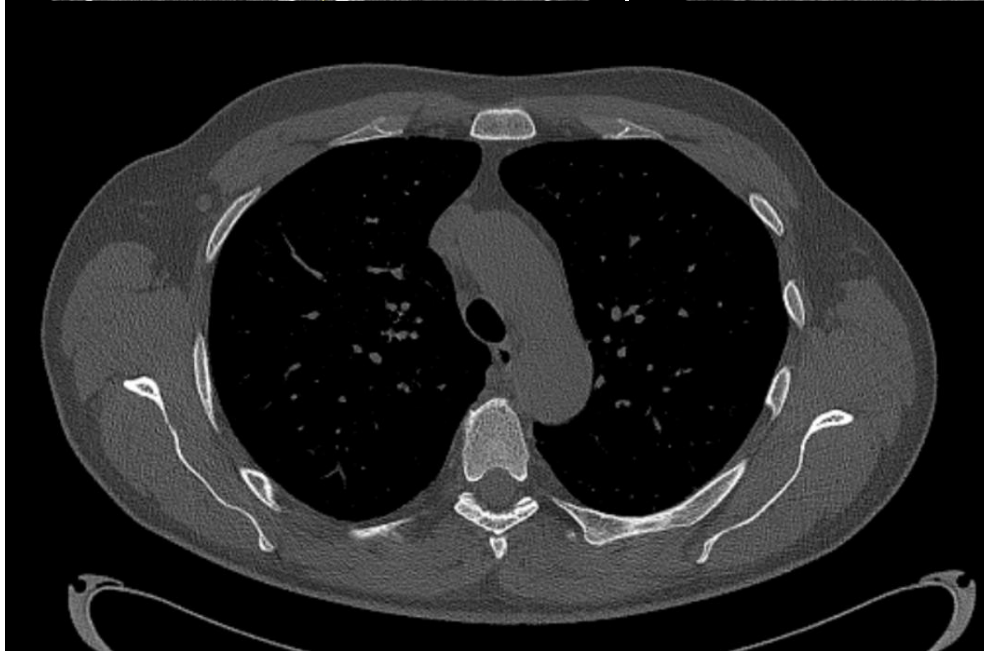
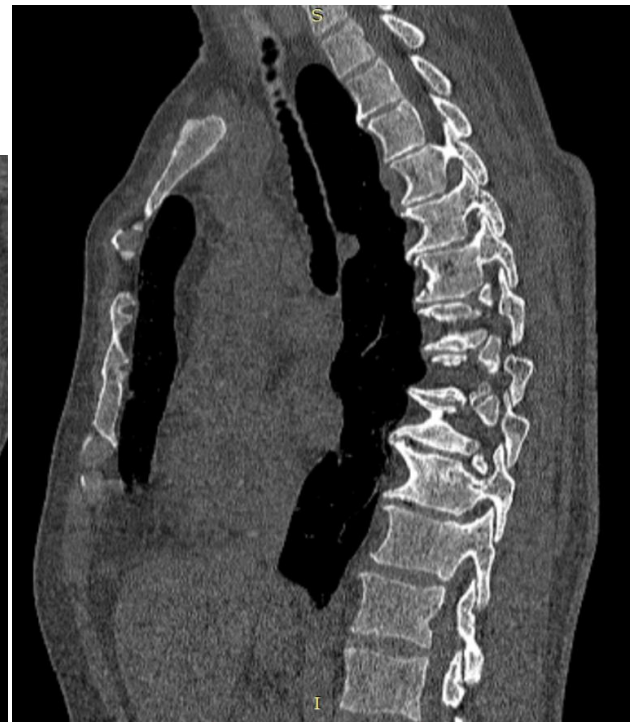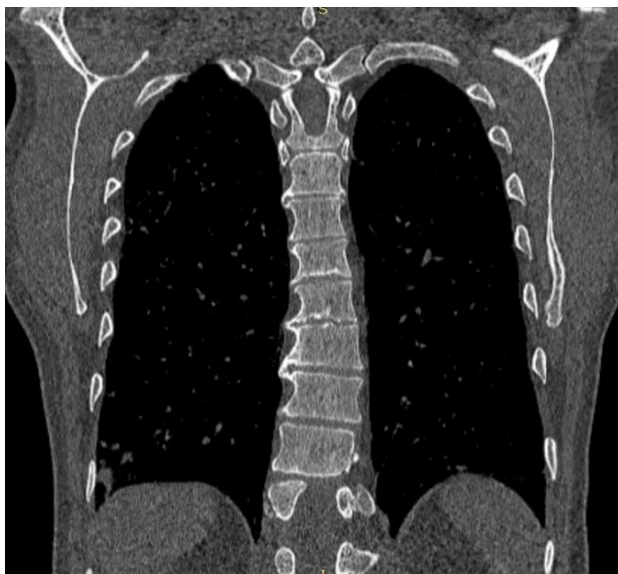Мужчина 27 лет. Жалобы на боли в локтевом суставе после падения на руку всем телом. На обзорной рентгенограмме в боковой проекции была получена следующая картина:



1. Какая анатомическая структура поражена?
2. Какие рентгенологические симптомы поражения визуализируются на снимках (сканах)?
3. Какое заболевание можно предположить?
4. Возможные осложнения данного заболевания?

### Кейс 3

Больной 65 лет. Жалобы на боли в позвоночнике. После проведения КТ-исследования была получена следующая картина:



4. Какая анатомическая структура поражена?
5. Какие рентгенологические симптомы поражения визуализируются на снимках (сканах)?
6. Какое заболевание можно предположить?

#### **4. Критерии оценивания результатов обучения**

Промежуточная аттестация проводится в виде зачета

«**Зачтено**» выставляется обучающемуся, если он показал достаточно прочные знания основных положений учебной дисциплины, умение самостоятельно решать конкретные практические задачи, предусмотренные рабочей программой, ориентироваться в рекомендованной справочной литературе, умеет правильно оценить полученные результаты.

«**Не зачтено**» выставляется обучающемуся, если при ответе выявились существенные пробелы в знаниях основных положений учебной дисциплины, неумение с помощью преподавателя получить правильное решение конкретной практической задачи из числа предусмотренных рабочей программой учебной дисциплины, не подтверждает освоение компетенций, предусмотренных программой.